Библиотека
Практического
Врача

ТЕРАПИЯ

В.Л. РИВКИН,
Л.Л. КАПУЛЛЕР

ГЕМОРРОЙ. ЗАПОРЫ

Библиотека Практического Врача
ТЕРАПИЯ

В. Л. Ривкин, Л. Л. Капуллер

ГЕМОРРОЙ. ЗАПОРЫ

Москва
МЕДПРАКТИКА
МЕДИЦИНСКАЯ КНИГА
2000

УДК 616.147.17-007.64

Ривкин В.Л., Капуллер Л.Л.
Геморрой. Запоры – М.: Медпрактика; Медицинская книга. 2000. – 160 с.
ISBN 5-901011-09-0

В книге представлены современные концепции механизма возникновения геморроя, в том числе собственные исследования авторов, морфологически подтверждающие формирование в подавляющем большинстве случаев только трех внутренних геморроидальных узлов с их дистальными (наружными) разветвлениями, а также объясняющие механизм его воспалительных обострений.

На основе более 10 тысяч наблюдений над больными описана клиника разных форм и стадий геморроя. Представлены консервативные способы лечения геморроя, которые дают облегчение или даже достаточно стойко излечивают почти половину всех больных. Паллиативная и радикальная хирургия геморроя представлены апробированными в клинике собственными разработками и модификациями геморроидэктомии.

Вторая часть книги посвящена проблеме хронических запоров. Представлен метаанализ современных концепций этиологии, классификации и лечения запоров, часто являющихся самостоятельным синдромом или состоянием, резко отягощающим течение многих заболеваний, прежде всего геморроя, с которым запоры сочетаются в подавляющем большинстве случаев.

Книга предназначена хирургам, проктологам и врачам первого контакта, которые подчас не считают геморрой и запоры серьезной проблемой, в то время как это, пожалуй, самые распространенные заболевания человека, не только создающие дискомфорт и снижающие качество жизни, но и грозящие серьезными осложнениями.

ISBN 5-901011-09-0

© Ривкин В.Л., Капуллер Л.Л., 2000
© Оформление: издательство МЕДПРАКТИКА, 2000

Светлой памяти нашего учителя, Заслуженного деятеля науки, профессора Александра Наумовича РЫЖИХ

Вместо предисловия

Различные функциональные расстройства и органические поражения прямой кишки составляют значительную часть болезней пищеварительного тракта. Если функциональные заболевания толстой кишки трудно представить без поражений верхних отделов пищеварительной трубки, то различные болезни заднего прохода, в основном, хирургические, часто являются отдельными нозологическими формами. Отсюда и первое название отрасли медицины, специально занимающейся изучением болезней прямой кишки – проктология (греч. Proctos),.

Настоятельно диктовавшееся практикой выделение проктологии в отдельную медицинскую специальность в нашей стране произошло более 50 лет назад, если считать от организации профессором Александром Наумовичем Рыжих в 1949 г. в Москве первой проктологической клиники на 25 коек в хирургическом отделении московской больницы №18, главный врач которой М.И.Камнев много сделал для облегчения судьбы профессора А.Н.Рыжих во времена печально известного нашему поколению дела врачей, о чем всегда помнил наш учитель, посвятивший М.И.Камневу свою фундаментальную книгу "Хирургия прямой кишки" (М., 1956). Именно этот год можно считать официальным признанием проктологии; в этом году было организовано проктологическое отделение онкологического института им. П.А.Герцена, которое возглавил профессор Рыжих.

А изначальная история проблемы уходит дальше в прошлое, к учителю профессора Рыжих, Академику Александру Васильевичу Вишневскому, который, еще работая в Казани, наблюдал много больных геморроем, парапроктитом и другими заболеваниями прямой кишки и анального канала и видел неудовлетворительные результаты их лечения. Он и поручил одному из своих самых талантливых учеников, А.Н.Рыжих, специально заняться этой проблемой хирургии. Это было сразу после Великой отечественной войны, которую молодой профессор Рыжих в качестве полкового, а затем фронтового хирурга прошел от звонка до звонка, был тяжело ранен и награжден многими орденами и медалями.

Собрав маленький коллектив сотрудников, ставших адептами проктологии, А.Н.Рыжих с присущим ему талантом исследователя проанализировал мировые данные по хирургии прямой кишки, что было очень непросто в годы железного занавеса, когда иностранной литературы почти не было и существовал почти непреодолимый языковой барьер. Поэтому,

А.Н.Рыжих, как и многие другие российские ученые, до некоторых основополагающих идей доходил сам и подчас делал свои открытия параллельно с учеными других стран, не зная об их работах. Так, в частности, случилось с разработкой одного из основных хирургических принципов лечения стойкого спазма анального сфинктера, являющегося главным фактором патогенеза геморроя и анальной трещины. А.Н.Рыжих разработал, предложил и применял в качестве обязательного этапа операций при этих заболеваниях дозированную сфинктеротомию, временно иммобилизовавшую заднепроходный жом и создававшую необходимые условия для быстрого и стойкого заживления трещины или внутреннего отверстия абсцесса при остром парапроктите. Второй крупный вклад в хирургическую проктологию, сделанный профессором Рыжих – рассечение большинства свищей прямой кишки или перианального абсцесса (острый парапроктит) в просвет кишки с одновременной ликвидацией внутреннего отверстия гнойника. Такие же работы проводились в то же время в Англии (W. Gabriel) и в Австралии (R.Eisenhammer), но А.Н.Рыжих об этом не знал. Это не единственный пример и не только в медицине. Мысли передовых ученых, разрабатывающих определенную проблему, часто приходят им одновременно, и этот феномен трудно объяснить.

Сейчас сфинктеротомия в той или иной модификации выполняется по определенным показаниям всеми проктологами мира и нашей страны, причем внедрение ее в практику отечественных хирургов – заслуга только и единственно А.Н.Рыжих. Ученики профессора Рыжих хорошо помнят эти времена, когда частичное, строго дозированное рассечение анального жома, неоднократно выполнявшееся в эксперименте на животных и с успехом апробированное в клинике, вызывало бурю протестов, и лишь некоторые наиболее опытные и дальновидные хирурги (профессор А.А.Вишневский, проф. А.А.Бусалов, проф. Б.А.Петров и другие) поддерживали эту идею, которая быстро доказала свою состоятельность. На практике, к 1956 году опыт клиники профессора Рыжих составлял более 10 тысяч операций, исходы которых были не в пример лучше традиционных методов хирургического лечения многих проктологических заболеваний.

Клинике А.Н.Рыжих было предоставлено 100 коек в новой 67-й клинической больнице г. Москвы и она была преобразована в Научно-исследовательскую лабораторию по проктологии с клиникой Минздрава РСФСР. В этой клинике шла очень интенсивная лечебная и научная работа. Здесь были разработаны оригинальные методы радикального лечения разных форм и стадий парапроктита, анальной трещины, геморроя; здесь были заложены основы консервативного и хирургического лечения неспецифического язвенного колита и болезни Крона. Здесь нами были начаты исследования по выяснению некоторых важных звеньев патогенеза геморроя и по наиболее оптимальным модификациям радикальной геморроидэктомии.

А.Н.Рыжих доказал необходимость организации более крупной проктологической клиники и обучения хирургов этой специальности для развертывания сети проктологических отделений, чему мы сейчас свидетели. Началось строительство специального здания для Научно-исследовательского института, в проектировании и самом строительстве которого А.Н.Рыжих принимал самое непосредственное участие. Он ежедневно следил за ходом стройки, разрабатывал далеко идущие планы, но внезапная неизлечимая болезнь унесла его из жизни в расцвете его творчества. Ему так и не пришлось работать в своем институте и лишь мемориальная доска на стене конференц-зала Института напоминает о его основателе.

Сегодня проктология стала именоваться "Колопроктология", и это правильно, ведь речь идет о болезнях всей толстой – ободочной и прямой – кишки. Отметим, что А.Н.Рыжих в своих трудах ("Хирургия прямой кишки", "Атлас операций на прямой и толстой кишках" и других) описывал все эти болезни, а в его клинике ежедневно выполнялись операции не только по поводу геморроя, свищей прямой кишки, анальных трещин и т.п., но и при раке прямой и ободочной кишки, при неспецифическом язвенном колите, болезни Крона, дивертикулезе толстой кишки, ее диффузном полипозе и т.д. В 1997 г. исполнилось 100 лет со дня рождения профессора А.Н.Рыжих, и его ученики, работающие в России и других странах мира, свято чтут память учителя и посвящают ему свои работы.

РИВКИН Владимир Львович,
доктор мед. наук, профессор,
почетный член Международной Академии Проктологии (США),
КАПУЛЛЕР Леонард Леонидович,
доктор мед. наук, профессор

Часть первая
ГЕМОРРОЙ

Глава 1. Современное состояние проблемы

Перечислять все этапы развития учения о геморрое после множества широко известных специалистам книг А.Н.Рыжиха, А.М Аминева и наших собственных представляется нецелесообразным. Геморрой (именно под этим названием) известен с древних времен, им страдали многие известные исторические личности, а их лейб-медики подробно описали все симптомы болезни, вплоть до "лица геморроидального больного". Действительно, длительные, подчас многолетние боли во время и после дефекации, муки с возникновением хоть и сравнительно небольших, но внезапных, вне дефекации, ректальных кровотечений и часто тщетные попытки предотвратить их, небезболезненные, мягко говоря, попытки самостоятельно вправлять выпавшие "шишки" – все это ожесточает больных и придает их лицам характерное угрюмо-злобное выражение. Конечно, в наши дни таких хроников очень мало, мы ныне все же как-то следим за своим здоровьем и, кроме того, имеем целый арсенал эффективных, хотя и временно действующих консервативных мер – от простых свечей с белладонной до детралекса, реклама которого сулит быстрое выздоровление от самого что ни на есть острого приступа геморроя. Кроме того, сейчас в ходу и постоянно предлагается множество т.н. полухирургических методов лечения этой болезни, о чем подробнее ниже, да и сама радикальная геморроидэктомия настолько усовершенствована, что, будучи выполнена руками специалиста, гарантирует стойкое выздоровление.

С другой стороны, хотя основные факторы патогенеза геморроя и его клинические формы и стадии, не претерпели, на наш взгляд, каких-либо коренных изменений, постоянно в мировой литературе появляются все новые сообщения о новых методах лечения геморроя.

Если проанализировать самую современную литературу на русском языке, к примеру, очередной, регулярно выходящий сборник работ "Проблемы колопроктологии" (М.,1998) и тезисы научно-практической конференции в Иркутске (1999), то увидим, что вопросы обсуждаются те же и решение их остается таким же актуальным, т.е. закрыть проблему никак нельзя. По данным прошлых лет (В.А.Врублевский, 1985), геморрой в структуре проктологических заболеваний и мужчин и женщин занимает первое место (38,2%), причем в 80% это диагноз основной. Геморроидэктомия по-прежнему остается на первом месте в структуре проктологических операций (29%), в том числе выполняемых амбулаторно или в стационарах одного дня (Г.И.Воробьев с соавт., А.Д.Турутин). Эти операции в однодневном проктологическом стационаре мы с успехом выполняли еще 25 лет назад (В.Л.Ривкин, Б.Н.Резник, 1973), но сейчас это становится системой. А.И.Кечеруков с соавт. прежде в стационаре, а теперь (работа 1998 г) и в поликлинических условиях применяет для удаления внутренних геморроидальных узлов зажимы из металла с памятью формы и склеротерапию. В нынешних условиях бурного развития новейших медикаментозных и хирургических консервативных методов лечения (латексные кольца, склеротерапия и др.) радикальная операция геморроя показана не больше чем 20% больных (Г.И.Воробьев с соавт). А.М.Богомазов и Д.В.Вышегородцев (1998) вообще считают, что радикальная операция показана только 6% больных, но это, конечно, неверно. Это просто очередное увлечение консервативными хирургическими методиками, которым должно быть отведено свое, но отнюдь не ведущее место в лечении геморроя, требующем, как впрочем и все другие хирургические заболевания, индивидуального подхода. В остальных работах реферируемого сборника трактуются известные методики, авторы только количественно увеличивают число наблюдений. Специально отметим небольшую работу С.В.Чернецовой и В.К Ана об эффективности простой трансанальной сфинктеротомии при остром тромбозе геморроидальных узлов. Эта мысль была высказана еще в 1973 г И.М.Альфом и тем же В.К.Аном, но тогда лишь очень малое число проктологов (мы, кстати, были в их числе) восприняло эту идею. Мы и сейчас считаем, что при остром геморрое, сопровождающимся, как правило, резким спазмом заднепроходного сфинктера, задняя дозированная трансанальная сфинктеротомия является патогенетически обоснованной и мы часто применяем ее у подобных больных.

Оценим теперь критически наиболее значимые иностранные публикации последних лет.

D.Shoetz (1998) напоминает об истории проктологии в развитых странах Запада, где начало ей было положено в 1835 г, с открытием в Лондоне госпиталя Св. Марка для лечения больных со свищами прямой кишки. В 1940 г был выдан первый сертификат по специальности "проктология", в 1949 образован независимый американский Совет, который в 1961 г преобразован в Американский Совет по толсто- и прямокишечной хирургии. С 1980 г этот Совет входит в Американский Совет по хирургии, и претенденты на специализацию по проктологии сдают общехирургические и специальные экзамены и получают сертификат этого Совета. В среднем, чтобы получить такой диплом хирург должен выполнить 1000–1060 проктологических операций и манипуляций, в том числе больше всего (89, минимум 59) геморроидэктомий. С 1993 г в этот обязательный перечень входят эндоскопические и лапароскопические операции на толстой кишке.

F.Delco, A.Sonnenberg (1998) провели исследование среди ветеранов и, естественно, обнаружили сочетание геморроя со многими другими

болезнями, характерными для пожилых людей, но интерес исследования в том, что авторы показывают, как увеличение тонуса анального сфинктера напрямую сказывается на возникновении и упорном течении геморроя, и потому снижение анального давления путем ли растяжения заднепроходного жома, с помощью сфинктеротомии или местной аппликацией спазмолитиков есть профилактика этой болезни. Об этом уже сказано выше; много лет назад эта мысль была высказана в отечественной литературе и идея взята на вооружение думающими проктологами. Несколько работ посвящены лигированию внутренних геморроидальных узлов латексными шайбами (H.Hooker et al.,1998; Wai-lun Law, Kin-wah Chu, 1998; D.Zimmerman et al.,1998) и в этих статьях ничего принципиального нового нет. Предлагаются и модификации радикальной геморроидэктомии – техника без рассечения слизистой анального канала (Yutaka Ui, 1997), т.н. одно- или двуквадрантная геморроидэктомия (T.Hayssen et al., 1998), закрытая операция с пересечением ножек основных узлов ножницами или диатермическим током (S.Ibrahim et al., 1998). Все эти операции представляют собой, на наш взгляд, просто эмпирические разработки отдельных хирургов, никоим образом не меняющие основной принцип – удаление трех основных внутренних геморроидальных узлов, о чем подробнее ниже.

Продолжаются и исследования по сравнительной эффективности т.н. открытых и закрытых методов геморроидэктомии – с оставлением ран стенок анального канала открытыми для вторичного заживления или с ушиванием их наглухо. К примеру, Y.Ho et al. (1997) показывают, что открытые раны анального канала заживают на 1–1,5 недели позже чем закрытые, хотя у нескольких больных первой группы пришлось накладывать вторичные швы, а послеоперационные боли и осложнения были по частоте и интенсивности примерно одинаковы в обеих группах.

Таким образом, краткий обзор современных работ показывает, что по сравнению с предыдущими годами каких-либо новых фундаментальных разработок в учении о геморрое не было, да и, по-видимому, они перестали быть актуальными в связи с тем, что основные звенья его патогенеза выяснены. Что касается методов лечения геморроя, то они постоянно совершенствуются, особенно в связи с предложениями в последние годы как новых медикаментов, новых склерозирующих растворов для инъекционного лечения и более удобных инструментальных пособий (лигирование геморроидальных узлов латексными кольцами-шайбами), так и дальнейшей разработкой радикальной геморроидэктомии. Продолжаются также публикации по определению факторов снижения стоимости лечения геморроя, что раньше в зарубежной литературе, а теперь и для наших специалистов и организаторов здравоохранения представляет не только теоретический, но самый что ни на есть практический интерес. В этом отношении наиболее актуальна, на наш взгляд, диссертация А.Д.Турутина (1999), проведшего специальное исследование, выводы из которого могут быть весьма полезны практическим хирургам, работающим в государственном здравоохранении.

Предыдущие наши книги, посвященные проблеме геморроя, быстро разошлись и сейчас их достать невозможно; мы сами и ведущие медицинские издательства постоянно получают множество запросов на книги, трактующие с современных позиций проблему геморроя. Молодые хирурги и проктологи должны иметь практическое руководство по современной трактовке патогенеза и лечения этого, одного из самых распространенных заболеваний человека.

В разработке звеньев сложного механизма развития геморроя постоянно открываются и обсуждаются все новые данные, иногда действительно важные для понимания патогенеза болезни. В нашей новой книге представлена техника и результаты тщательно проверенных методов лечения геморроя. Каждый метод оценен на основании анализа непосредственных и отдаленных исходов лечения, с помощью специальных опросов больных о качестве их жизни после лечения. Наконец, в предыдущих наших книгах слишком мало уделялось внимания первичной и вторичной (после лечения) профилактике рецидивов геморроя, основной фактор которой – борьба с хроническими запорами. Мы специально, с позиции хирурга и морфолога суммируем самые современные данные по патогенезу, клинике и лечению разных форм хронических запоров и их роли в возникновении и (или) отягощении течения геморроя.

Что касается патофизиологии геморроя, то следует назвать, прежде всего, книгу "Колопроктология и тазовое дно" (1985, русский перевод 1988 г). В специальной главе этой книги дается обзор предыдущих работ по этой проблеме и указывается на три главных механизма образования геморроя: варикозное расширение вен прямой кишки, сосудистая гиперплазия и "сдвигание" слизистой оболочки прямой кишки со своего основания. W. Thomson (1975) методом инъекции сосудов продемонстрировал артериальные и венозные компоненты геморроидального узла и его артериовенозные структуры. Он изучал также гладкую мышцу подслизистого слоя заднепроходного канала, впервые описанную Трейцем еще в 1853 году, и показал ее роль как "подушки", прокладки по окружности ануса. Мышца Трейца формирует сеть соединительной ткани вокруг венозных геморроидальных сплетений и вероятно фиксирует анальный канал во время дефекации. Эти анальные "подушки" наиболее выражены на левой боковой, правой переднебоковой и правой заднебоковой стенках анального канала. Эти анатомические структуры прослеживаются у детей и у взрослых и относятся к нормальным анатомическим образованиям. Отсюда сформулирована причина геморроя как первичная слабость эпителия заднепроходного канала, ведущая к "соскальзыванию", сдвиганию со своего места описанных прокладок. Это особенно вероятно при запорах, сопровождающихся потугами, вызывающими разрывы мышцы Трейца вместе с венозными образованиями. Указанные исследования важны, но могут быть признаны лишь начальным этапом изучения патофизиологии геморроя. В этом отношении наши собственные исследования, начатые примерно в те же годы и продолжавшиеся несколько лет, дают возможность более детальнообъяснить многие факторы патогенеза этой болезни.

Глава 2 . Особенности строения сосудов дистального отдела прямой кишки

Сосуды дистального отдела прямой кишки в эмбриональном и перинатальном периодах

В исследованиях Stelzner (1962) подчеркивалось, что кавернозные тельца прямой кишки являются источником формирования геморроидальных узлов. Однако, объяснения причин появления в этой зоне кавернозных сосудов, присущих половым органам, в этой работе не приводилось. Для решения этого вопроса представлялось важным выяснить закладку сосудов в процессе эмбриогенеза, поскольку известно, что мочеполовые органы и прямая кишка развиваются из общего зачатка – клоаки (Б.М.Пэттен, 1959)

В конце 2-й недели развития зародыша в области задней, слепо заканчивающейся кишки появляется расширение, в которое открываются протоки аллантоиса и мезонефроса. Этот расширенный участок – клоака – после 3-й недели эмбрионального периода начинает опускаться каудально и одновременно у основания хвоста зародыша снаружи появляется небольшое углубление (Protodeum), отделенное от клоаки тонкой мембраной. На боковых стенках клоаки развиваются уроректальные складки, которые постепенно соединяются между собой, сначала в краниальном направлении, а затем на всем протяжении. В результате клоака разделяется на дорсальную (из нее формируется прямая кишка) и вентральную (мочеполовой синус) части. После этого клоакальная мембрана разрывается, в связи с чем прямая кишка и мочеполовой синус открываются наружу изолированно (6 – 8-я недели развития эмбриона).

На гистологических препаратах из каудальных отделов 17 эмбрионов (от 6 до 16 нед) нам удалось проследить связь между сосудами зачатка прямой кишки и мочеиспускательного канала. Вокруг полости еще незамкнутого зачатка прямой кишки располагается в виде дуги довольно толстый, малодифференцированный слой, в котором можно различить мышечные волокна и сосуды синусоидального типа. Впереди (вентрально) полость будущей прямой кишки, не замыкаясь, переходит в щелевидную полость мочеиспускательного канала. Снаружи от эпителиальной пластинки уретры также имеется малодифференцированный слой ткани, почти аналогичный описанному выше (рис. 1).

Как известно, у эмбрионов длиной 5 – 12 мм образование обычных внутриорганных вен происходит путем слияния отдельных венозных петель друг с другом. Однако к концу 8-й недели локальное возникновение вен непосредственно из мезенхимы обычно прекращается и дальнейшее образование внутриорганных вен идет уже путем деления эндотелия [Яровая И. М., 1970]. На наших же препаратах показано, что у эмбрионов старше 2 мес. сосудистые структуры парауретральной об-

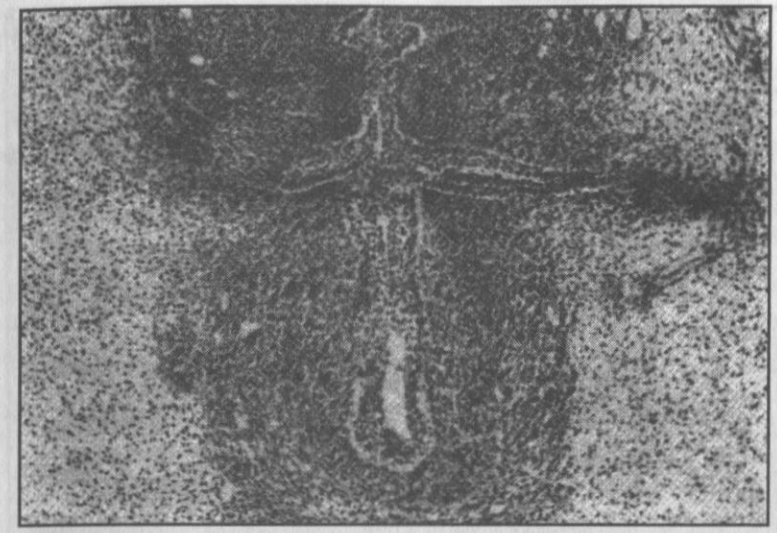

Рис. 1. Поперечный срез через каудальный конец эмбриона 6 – 7 нед. Неполное разделение уретры и прямой кишки. х28.

ласти образуются не по длиннику, а в виде конгломератов синусоидальных вен, что дает нам основание относить данные образования к кавернозным венам.

Однако ни у одного эмбриона, даже в возрасте 16 нед не удалось найти сосудистые структуры, построенные по типу зрелой кавернозной ткани. Это объясняется тем, что развитие сосудистой сети продолжается и после рождения. Изучение дистального отдела прямой кишки новорожденных (21 наблюдение) показало, что в этом отделе количество артерий колеблется от 3 до 7, и ближе к зубчатой линии эти артериальные стволики распадаются на многочисленные мелкие веточки. Артерии здесь, так же как и у эмбрионов, сопровождаются почти на всем протяжении венами. В зоне заднепроходных (морганиевых) столбов вены приобретают особое строение и увеличиваются в количестве, представляя своеобразные образования, расширенные в виде шариков. Иногда эти мешковидные расширения были множественными и более крупными, располагались диффузно в окружности прямой кишки, почти не образуя групп и не выходя за пределы заднепроходных столбов (рис. 2). От каждой шаровидной расширенной вены отходила вверх тонкая ветвь, впадавшая в систему верхней прямокишечной вены. Нижний полюс шаровидной вены обычно заканчивался слепо или переходил в очень тонкую веточку, впадавшую в систему нижней прямокишечной вены. Синусоидальный характер строения и частое групповое расположение этих вен указывают на их значительное сходство с сосудами эмбрионов, описанными выше.

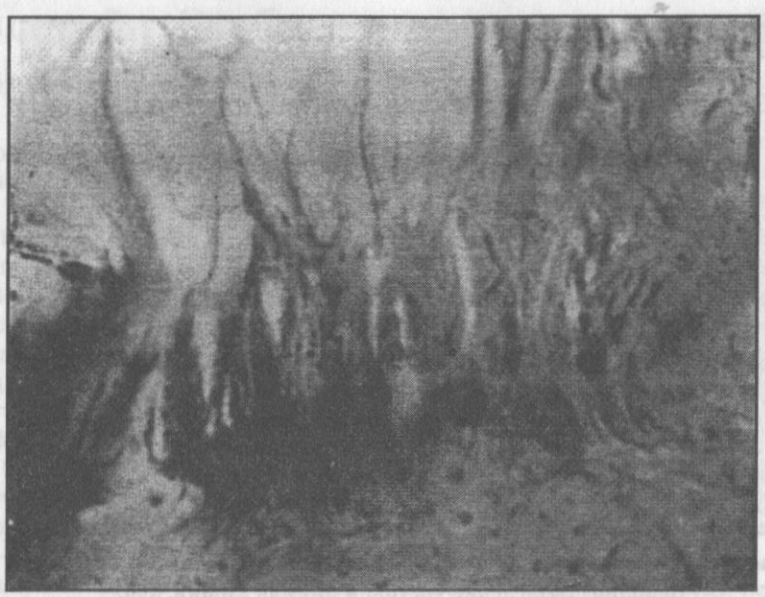

Рис. 2. Диффузное расположение шаровидных кавернозных вен в области заднепроходных столбов прямой кишки новорожденного. Лупа

Следует отметить, что один из главных отличительных признаков кавернозных (пещеристых) вен, а именно наличие внутристеночных артерий, обнаруживается в этом возрасте очень редко и с большим трудом. Но в некоторых препаратах можно было видеть крупные вены со спавшимся просветом и складчатыми стенками (рис. 3). В этих сосудах определялся тонкий мышечный слой и хорошо выраженная эластическая мембрана. При заполнении кровью такие вены могут значительно увеличиваться в объеме, приобретая вид шариков, о которых упоминалось выше.

Структура обнаруженных своеобразных мелких и крупных вен, не похожих на вены обычного строения, отдаленно напоминает кавернозную ткань половых органов новорожденных, кавернозные полости, которые в этом возрасте спавшиеся, а в стенках вен редко встречаются мелкие артерии. Эти артерии, как известно, в кавернозной ткани являются артериальным коленом артериовенозных анастомозов, по которым артериальная кровь заполняет кавернозные вены при эрекции. Объем кавернозной ткани увеличивается и она приобретает более четкое гистологическое строение только по мере полового созревания [Тюков А. М., 1968].

Существенно, что кавернозные вены закладываются в прямой кишке уже в процессе эмбриогенеза и определяются в постнатальном периоде в дистальном отделе прямой кишки. Выявление кавернозной ткани в прямой кишке новорожденных также свидетельствует о том, что это врожденная, характерная для данной области структура.

Рис. 3. Крупная спавшаяся кавернозная вена в прямой кишке новорожденного. Глубокие складки в стенке вены. х70

Особенности макроскопического строения кавернозных вен прямой кишки у взрослых

Основываясь на выводе из предыдущего раздела главы, можно было предположить наличие кавернозных (пещеристых) вен в прямой кишке у людей всех возрастов. Исследование ангиоархитектоники дистального отдела прямой кишки проведено на 112 препаратах этого отдела кишечника, полученных на вскрытиях или во время операций у лиц разных возрастов – от 6 мес. до 80 лет. Сосуды заполняли тушью и цветной гуашью. Изучали также нативные препараты.

В подслизистом слое 3 артерии обнаружены в 30 наблюдениях, от 4 до 8 артерий – в 55; в 7 наблюдениях были найдены лишь 2 магистральные артерии, а в остальных 20 препаратах преобладал диффузный тип ветвления артерий. Основные артериальные стволы, входя в подслизистый слой, ветвились, и на уровне заднепроходных столбов число веточек составляло 10 – 12 и больше. Главным коллектором, отводящим венозную кровь от прямой кишки, является верхняя прямокишечная вена, но есть данные о том, что от анальной части кишки венозная кровь собирается главным образом в нижние прямокишечные вены [Сушко О. Т., 1960]. В систему нижней полой вены впадают и непостоянные средние прямокишечные вены [Максименков А. М., 1949]. В работе этого автора отмечено, что между верхней и средними венами прямой кишки имеется общая зависимость: чем сильнее развита первая, тем меньше вторых.

Верхняя прямокишечная вена, как и другие вены портальной системы, не имеет клапанов в отличие от средних и нижних прямокишечных вен, в которых за пределами прямой кишки обнаруживаются отдельные клапаны. В зоне, где прямокишечные вены проникают через мышечную оболочку, имеются не резко выраженные футляры из соединительной ткани, «пиджачные петли» [Jraham Stewart C., 1963]. При прохождении калового комка вены в этом месте могут сдавливаться и застой крови в них может иметь значение в патогенезе геморроя. Мы полагаем, однако, что наличие большого количества анастомозов между системами прямокишечных вен снимает опасность такого застоя.

В зоне заднепроходных столбов И. Г. Дацун (1969) обнаружил 4 – 6 «анальностолбовых» венозных веточек. По нашим наблюдениям, их число колеблется от 3 до 8. Локализация вторичных веточек крайне вариабельна.

В отличие от других участков толстой кишки, где артерии и вены дихотомически разветвляются до мельчайших ветвей, в дистальном отделе прямой кишки довольно крупные сосудистые артериальные ветви идут в направлении заднепроходных столбов, почти не давая разветвлений. Чем объяснить эту особенность? В кровоснабжении каких структур принимают участие эти относительно крупные сосуды? Наши исследования свидетельствуют о том, что в подслизистом слое заднепроходного канала на уровне зубчатой линии располагаются своеобразные кавернозные вены, лежащие поодиночке или группами. Вопреки классической схеме строения сосудистой сети эти венозные ветви образуются не в результате слияния посткапиллярных венул, а отходят от сравнительно крупного сосудистого резервуара диаметром от 1 до 5 мм.

В 38 наблюдениях мелкие или крупные шаровидные вены располагались диффузно, по всему периметру кишки, не образуя групп. Можно предположить, что при таком рассыпном типе строения внутреннего геморроидального венозного сплетения возможность возникновения геморроя меньше, чем у лиц с хорошо развитыми кавернозными венами, образующими группы. Последний тип строения отмечен в большинстве наблюдений – в 74 препаратах. Чаще всего было 3 или 2 группы кавернозных вен. При наличии трех групп кавернозные тельца

Рис. 4. Макропрепарат дистального конца прямой кишки и заднепроходного канала. В зоне зубчатой линии 3 группы кавернозных телец

Рис. 5. Группа кавернозных телец в форме виноградной грозди. Лупа

занимали, как правило, сегменты на левой боковой, правой переднебоковой и правой заднебоковой стенках прямой кишки (рис. 4). Если определялась одна или две группы кавернозных вен, они также локализовались в одной из указанных зон.

Группы венозных клубочков часто имели форму конуса, обращенного основанием к зубчатой линии. Такая группа телец напоминает виноградную гроздь, висящую на общей ветви (рис. 5). Характерно, что зубчатая линия является как бы нижней границей этих сосудистых образований. Это связано, по-видимому, с тем, что рыхлый подслизистый слой прямой кишки на этом уровне замещается плотной фиброзной тканью (белая линия), препятствующей дальнейшему расширению и смещению вниз сосудов. Нижний полюс кавернозных телец, как и у эмбрионов, может оканчиваться слепо, но чаще встречались тонкие, иногда хорошо выраженные венозные веточки, отходившие от них и впадавшие в систему нижних прямокишечных вен. Получается своеобразное соединение системы воротной вены с бассейном нижней полой вены. Можно полагать, что кавернозные вены прямой кишки в связи с таким строением могут принимать участие в регулировании артериального давления за счет увеличения объема кавернозных лакун.

При послойной препаровке переходной зоны прямой кишки несколько ниже белой линии мы в некоторых случаях обнаруживали второй ряд шаровидных вен. Они также располагались по ходу тонких венозных веточек да 1 – 2 см ниже верхнего ряда (рис. 6). Обычно эти вены были спавшимися и плохо заполнялись даже при инъекциях в связи с тем, что нижние клубочки лежат среди плотных соединительнотканных прослоек, иногда непосредственно под кожей.