

*Библиотека практического Врача*

**С. М. Луценко**

**ДИАФРАГМОПЛАСТИКА**

## **Русский, помоги Русскому!**

617.03

Л86

УДК 616.26-089

**Диафрагмопластика.** Луценко С. М. Киев, «Здоров'я», 1977. 144 с.

*В книге освещены анатомо-физиологические особенности диафрагмы в хирургическом аспекте. Приведены результаты экспериментальных исследований и клинических наблюдений автора по использованию диафрагмального лоскута при различных пластических операциях.*

*С учетом клинической практики изложены вопросы диагностики различной патологии диафрагмы. Особое внимание уделено хирургии диафрагмальных грыж, релаксации диафрагмы, кардиоспазму и трансдиафрагмальным вмешательствам. Описана методика дубликатурно-лоскутного упрочения диафрагмы, дана характеристика различных методов пластики диафрагмы и использования диафрагмального лоскута в пластической хирургии.*

*Книга рассчитана на хирургов.*

*Ил. 37. Табл. 3. Список лит.: с. 140—142.*

*Рецензенты:*

*чл.-кор. АМН СССР Э. Н. ВАНЦЯН*

*проф. А. Ф. ЧЕРНОУСОВ*

*проф. Л. Н. СИДАРЕНКО*

51100-159

Л—————54-77

М209(04)—77

© Издательство «Здоров'я», 19

## АНАТОМО-ФИЗИОЛОГИЧЕСКИЕ ОСОБЕННОСТИ ДИАФРАГМЫ

Диафрагма или грудобрюшная преграда (*diaphragma* — по гречески перегородка) в эмбриогенезе связана с развитием сердца, легких, печени, желудка и формированием серозных полостей. Отличительной особенностью эмбриогенеза диафрагмы является обособленность развития обеих ее половин, что в последствии привело к появлению отдельных источников иннервации и кровоснабжения. Кроме того, диафрагма развивается из различных миотомов, что обуславливает возможность возникновения тех или иных дефектов при нарушении сращения отдельных ее закладок, а также недоразвития или полного отсутствия мышечной или сухожильной части с последующим образованием врожденных пороков или диафрагмальных грыж.

Согласно данным филогенеза, диафрагма отсутствует у некоторых видов рыб, а у рептилий и амфибий имеется только центральная ее часть. У птиц диафрагма представляет сухожильную ткань и не содержит мышечных волокон. Только у млекопитающих и у человека диафрагма является сухожильно-мышечным образованием. Однако у лошадей, например, отсутствует пояснично-реберный отдел диафрагмы, а плевра непосредственно прилежит к брюшине.

Диафрагма развивается из скопления мезенхимных клеток, находящихся в краниальном отделе 3-недельного эмбриона, на уровне IV—V шейного сегмента. К 4-й неделе из этой закладки развивается поперечная перегородка Гиса, которая располагается между закладками сердца и печени. Эта поперечная перегородка является зачатком первичной диафрагмы (Patten, 1953). Вначале она частично разделяет целом на брюшную и плевро-перикардиальную полости. В последующем формируются задние отделы диафрагмы, что обуславливает на 8-й

неделе полное разобщение брюшной и плевральной полостей. Образование сплошной соединительнотканной перегородки (Broman, 1902) характеризует первую стадию развития диафрагмы.

Во второй стадии происходит мышечно-сухожильное превращение диафрагмы. По мнению Г. Н. Воронина (1952), эмбриогенез мышечной части диафрагмы связан с дифференцировкой миобластов в соответствующих закладках диафрагмы. У эмбриона первые мышечные волокна появляются на 12—13-й неделе, а к 19-й неделе диафрагма уже вся состоит из мышечных волокон. При этом одновременно с образованием мышц формируется и сухожильный центр. По данным Clara (1955), его развитие обусловлено редукцией мышечной части диафрагмы.

Первые структуры диафрагмы развиваются в процессе образования диафрагмальной мышцы за счет врастания первичных нервных волокон из прудо-брюшного нерва, исходящего из шейных корешков и опускающегося к диафрагме (Г. Н. Воронин, 1952).

Кровоснабжение диафрагмы осуществляется в процессе формирования мышечного ее отдела, соответственно закладке каждого из его элементов. Результаты исследования И. Н. Преображенской (1952) показали, что у 4-месячного плода сосудистое русло уже полностью сформировано.

К концу 3-го месяца внутриутробного развития диафрагма у плода находится в области нижнего отверстия грудной клетки. Однако уровень расположения ее куполов в последующем продолжает снижаться в связи с развитием сухожильного центра и редукцией диафрагмальной мышцы.

Диафрагма представляет собой плоскую мышцу, волокна которой прикреплены по окружности нижнего отверстия грудной клетки и в центре переходят в сухожильное растяжение (рис. 1,2). Краевая или мышечная часть диафрагмы в зависимости от места начала мышечных пучков подразделяется на грудинный, реберный и поясничный отделы.

Грудинная часть диафрагмы (*pars sternalis*) состоит из мышечных пучков, которые начинаются сухожилиями от задней поверхности мечевидного отростка грудины и заднего листка влагалища прямых мышц живота. Это

слабо выраженный отдел диафрагмы и в 6% случаев он может полностью отсутствовать (А. В. Шилова, 1939).

В хирургической практике имеет значение грудино-реберный треугольник, или щель Ларрея, располагающийся между грудинной и реберной частью диафрагмы. Ширина треугольника слева у основания 3,2 см, высота — 2,7 см; справа — соответственно 2,5 и 1,8 см (А. В. Шилова, 1939). Эта щель лишена мышечных элементов диафрагмы и покрыта лишь париетальной плеврой и брюшиной. Внутри она заполнена клетчаткой, сквозь которую проходят внутренние грудные сосуды. Сверху грудино-реберный треугольник граничит с клетчаткой средостения, а иногда с перикардом или плеврой. Через щель Ларрея может выходить грыжа, которую описал Морганья.

Реберная часть диафрагмы (*pars costalis*) образует большую часть ее куполов и окружает сухожильный центр по его передне-боковому краю. Она начинается от внутренней поверхности хрящей пяти нижних ребер и костной части XI и XII ребер. Мышечные пучки диафрагмы, чередуясь с зубцами поперечной мышцы живота, направляются дугообразно вверх к середине, где переходят в сухожильный центр.

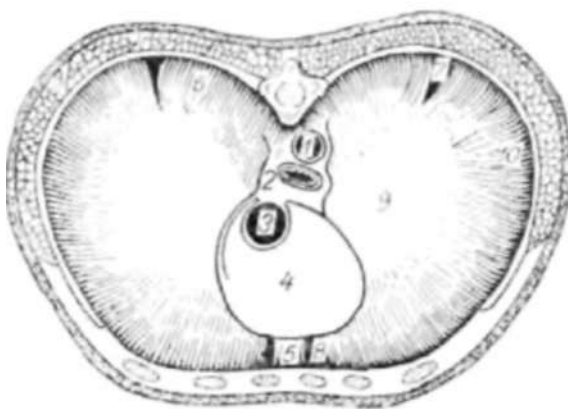


Рис. 1. Общий вид диафрагмы сверху:

1 — аорта; 2 — пищевод; 3 — нижняя полая вена; 4 — перикардиальная площадь; 5 — грудинная часть диафрагмы; 6 — поясничная часть диафрагмы; 7 — пояснично-реберный треугольник (щель Богдалека); 8 — грудино-реберный треугольник (щель Ларрея); 9 — сухожильный центр; 10 — реберная часть диафрагмы.

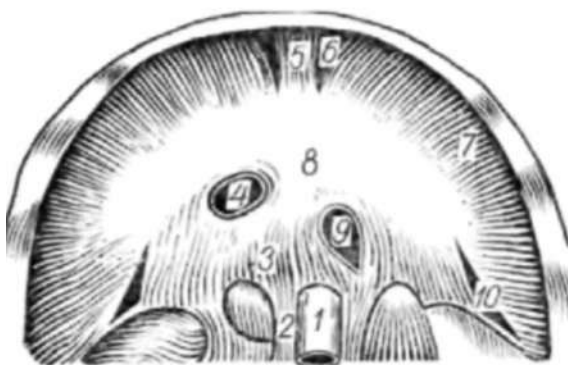

Рис. 2. Общий вид диафрагмы снизу:

1 — аорта; 2 — правая ножка диафрагмы; 3 — поясничная часть диафрагмы; 4 — нижняя полая вена; 5 — грудинная часть диафрагмы; 6 — грудино-реберный треугольник (щель Ларрея); 7 — реберная часть диафрагмы; 8 — сухожильный центр; 9 — пищевод; 10 — пояснично-реберный треугольник (щель Богдалека)

Поясничная часть диафрагмы (*pars lumbalis*) представляет задний ее отдел и состоит из мышечных пучков, которые с каждой стороны отходят от четырех верхних поясничных позвонков и XI—XII ребер. Они образуют три обособленные мышечные ножки: наружную, промежуточную и внутреннюю.

Внутренняя ножка диафрагмы справа выражена лучше, чем слева. С обеих сторон внутренние ножки отходят от передней поверхности тел III и IV поясничных позвонков и направляются кверху, где на уровне I поясничного позвонка сходятся друг с другом и замыкаются сухожильной дугой, образуя аортальное отверстие удлинённой формы. Через это отверстие проходит аорта и грудной лимфатический проток.

Мышечные пучки обеих внутренних ножек частично перекрещиваются и вновь расходятся, образуя пищеводное отверстие диафрагмы. В его образовании принимает участие преимущественно правая ножка, в которой отдельные исследователи выделяют три мышечных пучка. Левая внутренняя ножка диафрагмы развита слабее и не всегда участвует в образовании мышечного кольца пищеводного отверстия.

Промежуточная ножка диафрагмы начинается от передней поверхности тел II — III поясничных позвонков. Она иногда отсутствует или представляет собой слабо выраженные пучки медиальной ножки, от которой она отграничена узкой щелью. Через эту щель проходят большой и малый чревные нервы, непарная вена справа и пол у непарная вена слева. Между промежуточной и наружной ножками проходит симпатический ствол. Наружная ножка диафрагмы начинается в виде двух сухожильных дуг, причем одна — от XII ребра и поперечного отростка I или II поясничного позвонка, другая — от поперечного отростка I—II поясничного позвонка и от тела II поясничного позвонка. Мышечные пучки наружной ножки, как и остальные мышечные пучки, переходят в сухожильный центр диафрагмы.

Между реберной и поясничной частями диафрагмы имеются небольшие треугольные щели Богдалека. Сверху эти треугольные щели покрыты лишь париетальной плеврой, так как на этом участке нет мышечных элементов, а снизу к ним прилежит жировая капсула почки и надпочечник.

Сухожильный центр диафрагмы образован сложным переплетением фиброзных волокон всех мышечных пучков. Он имеет форму трилистника и является второй точкой фиксации диафрагмальных мышц (*punctum fixum*). В нем различают три отдела или листка — передний или средний листок и два боковых — правый и левый. Чуть больше справа в сухожильном центре диафрагмы расположено отверстие неправильной четырехугольной формы, через которое проходит нижняя полая вена.

В средней части сухожильного центра имеется площадка соприкосновения перикарда с диафрагмой. Здесь отмечается уплощение диафрагмы книзу. Перикардальная площадка несколько вытянута в сагиттальном направлении, достигая переднего края пищеводного отверстия (Е. И. Гонтарь, 1961) или же не доходит до него на 1—1,5 см. Спереди и справа площадка прочно сращена с перикардом на ширину в 0,5—2,5 см, а на остальном протяжении между перикардом и диафрагмой имеется рыхлая соединительная клетчатка.

Диафрагма поднимается куполообразно вверх спереди до уровня V ребра справа (сзади до IX ребра) и IV ребра слева. Правый купол диафрагмы более выпуклый, а наиболее высокая часть диафрагмы располагается ближе к передней брюшной стенке. На трупе верхняя граница купола диафрагмы справа находится на уровне IV реберного хряща и даже выше. Это объясняется пассивным перерастяжением диафрагмы, присасывающим действием спадающихся легких и приподнятием диафрагмы газами, накапливающимися в желудочно-кишечном тракте. В первые часы после смерти диафрагма резко сокращается вследствие трупного окоченения и занимает самое низкое положение.

По данным В. Я. Баракова (1970), к старости диафрагма опускается и увеличивается в поперечном направлении, то есть нарушается соотношение фронтального и сагиттального размеров. Увеличивается сухожильная часть и изменяется ее форма. Структурные изменения мышечной части диафрагмы характеризуются меньшей компактностью мышечных пучков, истончением их и появлением между ними дополнительных щелей. Естественные отверстия и щели диафрагмы увеличиваются, нарушается структура их краев. Эти особенности могут predispose к образованию грыж.

У детей масса диафрагмы по отношению к массе всей мускулатуры тела составляет 5,3%, а у взрослых отмечается относительное уменьшение — 1,34% у мужчин и 1,02% у женщин. В старческом возрасте наблюдается некоторая гипертрофия диафрагмальной мышцы и данное соотношение приближается к цифрам, характерным для детского возраста.

Диафрагма покрыта сверху внутригрудной фасцией, подплевральной клетчаткой и париетальной плеврой. Плевра покрывает диафрагму лишь в местах соприкосновения с легкими и в области диафрагмо-медиастинального и диафрагмо-реберного синусов. Однако часть реберного и поясничного отделов диафрагмы не имеет плеврального покрова. Здесь образуется преддиафрагмальное пространство глубиной от 3—4 (А. В. Мельников, 1921) до 9 см (В. П. Воробьев, 1937). При использовании диафрагмы в пластических целях она может быть мобилизована за счет рассечен до плеврального синуса. Кроме того, через преддиафрагмальное пространство осуществляется внеплевральный доступ к поддиафрагмальным абсцессам.

Со стороны брюшной полости диафрагма выстлана внутрибрюшной фасцией, которая в свою очередь покрыта предбрюшинной клетчаткой и брюшиной. Предбрюшинная клетчатка наиболее выражена в области щелей диафрагмы, а через щель Ларрея она может пролабировать кверху, образуя липому, наподобие предбрюшинной липомы эпигастральной области.

Нижняя поверхность диафрагмы покрыта брюшиной, которая образует ряд связок печени — серповидную, венечную, правую и левую треугольные связки, диафрагмально-пищеводную, диафрагмально-селезеночную и диафрагмально-ободочную. Серозный покров отсутствует между листами венечной связки печени, вокруг отверстий пищевода и нижней полой вены, на поясничной части диафрагмы и последнем зубце реберной части диафрагмы. В местах, лишенных серозного покрова, образуется забрюшинное поддиафрагмальное пространство, в котором к диафрагме прилежит поджелудочная железа, двенадцатиперстная кишка, жировая капсула почек и надпочечники.

Внутрибрюшинное поддиафрагмальное пространство разделено серповидной связкой на правую и левую по-

ловины. Кроме того, в нем выделяют еще семь агделов (Д. Л. Ваза, 1928), имеющих значение в клинической практике.

Кровоснабжение диафрагмы осуществляется парными верхними и нижними диафрагмальными артериями, перикардально-диафрагмальными, мышечно-диафрагмальными и шестью межреберными артериями (Н.К-Лысенков, В. И. Бушкович, 1943; В. Н. Тонков, 1962, и др.).

Две нижние диафрагмальные артерии васкуляризуют почти все отделы диафрагмы. Они поднимаются от аорты по медиальной ножке диафрагмы и, направляясь кпереди, разветвляются в мышечной ее части. По периферии диафрагмы спереди ее питают мышечно-диафрагмальные артерии, которые отходят от внутренней грудной артерии, а сзади — межреберные. Венозная кровь от диафрагмы оттекает по парным венам одноименных артерий. Дополнительными путями оттока являются непарная вена справа, полунепарная вена слева и вены пищевода. По данным И. Н. Преображенской (1952), в венах диафрагмы клапаны отсутствуют.

Лимфатическая система диафрагмы изучена в достаточной степени и освещена в работах П. С. Усова (1900), А. А. Троицкой (1926), М. А. Барона (1949), И. Н. Маточкина (1949), Д. А. Жданова (1952), М. С. Игнашкиной (1961), Д. Д. Зербино (1962) и других. Исследованиями указанных авторов установлено наличие пяти сетей лимфатических сосудов: поверхностной и глубокой в диафрагмальной плевре, мышечной, глубокой и поверхностной сети в брюшине диафрагмы.

Лимфатическим сосудам придают важную роль в процессах всасывания из брюшной полости, распространении воспалительных процессов и генезе воспалительно-деструктивных процессов серозных оболочек и мышечной ткани диафрагмы (С. М. Луценко, 1962),

В оттоке лимфы от диафрагмы имеет значение ее сократительная функция. Отток лимфы происходит через передние медиастинальные лимфатические узлы, которые расположены непосредственно на диафрагме, задние медиастинальные и поддиафрагмальные лимфатические узлы.

Иннервация диафрагмы осуществляется двумя диафрагмальными нервами, которые образуются из III —

У пары шейных корешков (В. П. Воробьев, 1942) и разветвляются в соответствующей половине мышечной части диафрагмы, ветвями межреберных нервов, симпатическими волокнами от шейных и грудных ганглиев. Каждая сторона иннервируется изолированно друг от друга. Эти данные находят функциональное подтверждение в рентгенологических исследованиях В. И. Соболева (1950), который установил, что хотя диафрагма анатомически представляет собой единое целое, однако в функциональном отношении каждый ее отдел следует оценивать самостоятельно, так как купола ее функционально не связаны между собой.

Левый диафрагмальный нерв вступает в мышечную часть диафрагмы в углу между передней и боковой лопастями сухожильного центра и сразу рассыпается веерообразно на множество ветвей; правый вступает в сухожильную часть диафрагмы снаружи от нижней полой вены и направляется вначале кнаружи и кзади и затем разветвляется на мелкие стволы.

Место вхождения левого диафрагмального нерва служит ориентиром при выборе линии переднебокового разреза диафрагмы. Его проводят ниже диафрагмального нерва, а нижнебоковой — в зависимости от ширины выкраиваемого лоскута при диафрагмопластике.

По мнению А. П. Тетери на (1961), зона вхождения в диафрагму грудобрюшных нервов является «запретной», так как разрезы здесь пересекают крупные ветки нерва, что приводит к нарушению активных движений диафрагмы и снижению ее тонуса.

Диафрагмальный нерв содержит двигательные и чувствительные волокна; он связан также с веточками блуждающего нерва в грудной и брюшной полости. Наличие афферентных волокон в диафрагмальном нерве объясняет возникновение феникус-симптома. Чувствительные и вазомоторные веточки шести нижних межреберных нервов разветвляются по ходу одноименных сосудов на протяжении 1–2 см в реберной части диафрагмы. На нижней поверхности заднебрюшного отдела диафрагмы справа и слева имеются диафрагмальные нервные сплетения, образованные ветвями Plexus Solaris и диафрагмальных нервов.

Физиологическое значение диафрагмы обусловлено не только механической преградой между грудной и брюш-

ной полостями, а статической и динамической функциями. Статическая, или так называемая опорная, функция диафрагмы определяется взаимоотношением отрицательного давления в грудной и положительного давления в брюшной полостях, а также мышечным тонусом, который противостоит эластической тяге легких. Так, при более высоком тонусе диафрагмы купола ее расположены более низко. При релаксации или наличии дефектов в диафрагме происходит смещение брюшных органов в грудную клетку. Таким образом, диафрагма является опорой для пограничных органов.

Динамическая функция характеризуется чередующимися сокращениями и расслаблениями диафрагмы. Это оказывает существенное влияние на внешнее дыхание, сердечно-сосудистую деятельность и моторно-пищеварительную функцию.

Как известно, диафрагма является основной дыхательной мышцей. Значительно меньшая роль принадлежит межреберным мышцам. По мнению Я. Л. Шик (1937) и В. И. Соболева (1950), за счет диафрагмы происходит вентиляция нижних долей легких и 40—50% объема вентиляции верхних долей. При этом считают, что опускание диафрагмы на каждый сантиметр увеличивает вдыхаемый объем воздуха на 200 мл. И. Складал (1968) отмечает большую амплитуду вентиляционных движений диафрагмы справа, следовательно, вентиляция осуществляется бифренически.

Участие диафрагмы в сердечно-сосудистой функции заключается в создании отрицательного давления в плевральных полостях. Это способствует увеличению полости перикарда и расширению просвета полых вен, что облегчает приток крови в правое сердце и ускоряет движение крови в крупных сосудах. Отдельные авторы (Kufner, 1957) называют диафрагму «вторым сердцем». Диафрагма оказывает массирующее влияние на печень, селезенку и сосуды брюшной полости, способствуя оттоку венозной крови и воздействуя в целом на артериальное кровообращение.

Лимфообращение также зависит от сократительной функции диафрагмы, поскольку ее движения усиливают всасывающую способность диафрагмальной брюшины. Влияние диафрагмы на функцию органов пищеварения заключается в сфинктероподобном сокращении ножек

диафрагмы у пищеводного отверстия, образующего так называемый диафрагмальный компонент замыкания физиологической кардии (Д. Н. Зернов, 1939; Ш. М. Мирганиев, 1969, и др). Кроме того, диафрагма оказывает массирующее влияние на желудок, толстый кишечник и другие органы.

Диафрагма, кардиальная часть пищевода и желудок представляют собой единый функциональный комплекс. Поэтому многообразные расстройства функции пищевода генетически связаны с той или иной патологией диафрагмы. Наиболее частой причиной их являются пищеводные грыжи диафрагмы, релаксация диафрагмы, последствия трансдиафрагмальных вмешательств и другие.

В клинической практике важную проблему представляет ряд функциональных расстройств пищевода и его кардиальной части, в частности таких, как ахалазия пищевода (отсутствие расслабления пищевода), кардиоспазм, мегаэзофагус, френоспазм, хиатоспазм, кардиосклероз, дистония пищевода и т. д. Не вдаваясь в дифференцированное определение каждого из указанных понятий, следует обратить внимание, что даже одно уже название «френикоспазм» или «хиатоспазм» подразумевает важную роль патологии диафрагмы в происхождении заболевания.

Среди различных представлений о причинах нарушения проходимости кардии существует теория анатомического изменения тканей поддиафрагмального пространства, а также теория френикоспазма со спастической контрактурой ножек диафрагмы (Я. Г. Диллон, 1938; Sauebruch, 1927, и др.). А. Г. Савиных (1942) обращает внимание на хронические медиастиниты как этиологический фактор кардиоспазма. При этом раздражение диафрагмального нерва суживает пищеводное отверстие диафрагмы с последующим расширением пищевода, развитием эзофагита и кардиосклероза.

Таким образом, анатомо-физиологические особенности диафрагмы, а также анатомо-топографические ее особенности, которые не дают возможности исследовать ее общепринятыми клиническими методами, обуславливают особую роль грудно-брюшной преграды в хирургической патологии.

## ЭКСПЕРИМЕНТАЛЬНЫЕ ПРЕДПОСЫЛКИ К ИСПОЛЬЗОВАНИЮ ДИАФРАГМАМ БЮГО ЛОСКУТА ПРИ ПЛАСТИЧЕСКИХ ОПЕРАЦИЯХ

Исследованиями Б. А. Долго-Сабурова (1956), С. П. Иванова (1952), Т. М. Горбашевой (1953) и других установлено, что при создании коллатерального кровообращения важное значение имеют мышечные сосуды, затем сосуды кожи; последнее место отведено сосудам нервов и других тканей.

Что же касается сравнительной оценки функциональной полноценности различных тканей в создании искусственного коллатерального кровообращения, то в условиях острого прекращения кровообращения в почке наибольшее количество новообразованных сосудов развивается между мышцей и де капсул и рова иной почкой, в меньшей степени при фиксации сальника и совершенно недостаточно при подшивании подкожной жировой клетчатки (М. Н. Ляшкова, 1955).

По мнению Е. С. Шахбазяна (1940), С. Веck (1935) и других авторов, для создания искусственного коллатерального кровообращения при сердечной патологии наиболее полноценным является мышечный лоскут. Он отвечает всем требованиям для пересадки, так как, сохраняя сосуды и нервы, усиливает кровоснабжение сердца через сосуды, идущие от него к миокарду, и расширяет связь с экстракардиальными анастомозами.

Новым этапом в развитии мышечной пластики в грудной хирургии, в особенности хирургии сердца, явились • исследования Б. В. Петровского о применении лоскута диафрагмы на ножке в качестве пластического материала.

В 1952 г. Б. В. Петровский сообщил о перспективности применения диафрагмального лоскута на ножке для укрепления швов пищевода анастомоза. В последующем были проведены обширные исследования по изучению пластических возможностей диафрагмы и использованию ее в хирургии пищевода, в частности при кардиоспазме и опухолях пищевода, а также для пластики культуры бронха и т. д. (Б. В. Петровский, 1954; А. Г. Черных, 1954; Т. А. Суворова, 1958; И. З. Козлов, 1960, и др.). Б. В. Петровский (1963) разработал оригинальную методику иссечения или погружения аневризмы сердца С

## Русский, помоги Русскому!

одновременной пластикой диафрагмальным лоскутом на ножке.

В настоящее время мышечный диафрагмальный лоскут применяется для пластики огнестрельной раны сердца (В. С. Антипенко, 1962), а также при операции аневризмы сердца после ранения (В. А. Смирнов, 1962; Ю. С. Гилевич, 1965, и др.). Г. Е. Островерхое и О. К. Скобелькин (1960) рекомендуют диафрагмопластику для замещения боковых дефектов грудного отдела аорты, когда наложение сосудистого шва может привести к ее сужению.

Мы в эксперименте использовали диафрагмальный лоскут для создания коллатерального кровообращения и закрытия раневого канала в стенке сердца. Предпосылкой к его применению послужили известные высокие пластические способности диафрагмы, ее подвижность, растяжимость и эластичность, а также наличие хорошо развитого слоя поперечнополосатых мышц, покрытых с обеих сторон серозной оболочкой, которая способствует при ее повреждении быстрому слипанию и прочным сращениям.

Структурно диафрагма представляет собой обширную плоскую мышечную пластинку с радиарным направлением мышечных пучков и сухожильным центром. Его сухожильные волокна являются продолжением хода мышц, которые веерообразно сходятся к центру. Наличие сухожильной части диафрагмы в центре мышечной пластинки объясняется общими закономерностями в построении мышц, для которых характерно образование соединительной ткани в тех местах, где осуществляется давление, перпендикулярное ходу поперечнополосатых мышц.

По мнению П. Ф. Лесгафта (1954), расположение сухожильного центра не строго посередине, а больше кпереди (соответственно проекции сердца) объясняется постоянным давлением, которое оказывает сердце на диафрагму. Следует отметить, что сухожильный центр, срастаясь с околосоудной сумкой, не только ограничивает большие смещения сердца при сокращении мышечной части диафрагмы, но также служит для мышечных волокон второй точкой фиксации.

По данным Е. И. Гонтарь (1949), Т. А. Суворовой (1954) и других исследователей, из всех млекопитающих строение диафрагмы у собак имеет наиболее сходную

картину со строением диафрагмы у человека. Поэтому при разработке оперативных вмешательств в эксперименте они являются наиболее подходящей моделью.

Мы изучали особенности внутриорганного кровоснабжения диафрагмы и длину мышечных пучков в различных ее отделах в эксперименте на 16 собаках и 5 кроликах. Подопытные животные умерщвлялись путем обескровливания, затем артериальную систему заполняли контрастной массой. Для этого использовали свинцовую оранжевую краску. Перед инъекцией краску растирали и разводили эфиром в равных частях.

Через отпрепарированную брюшную аорту или через сонную артерию производилась наливка целиком всей сосудистой системы животного, которое затем помещалось для фиксации в ванну с 10% формалином на 3—5 дней. Зафиксированные трупы в последующем препарировали, измеряли длину мышечной части диафрагмы и производили рентгеновские снимки. Измерения диафрагмы проводили в грудном, реберном и поясничном отделах, с обеих сторон, постоянно в 5 направлениях. Результаты исследований показали, что длина мышечных пучков грудной части диафрагмы почти в 2 раза меньше по сравнению с противоположной, поясничной частью (табл. 1). Это объясняется расположением сухожильной части диафрагмы не строго по середине, а более кпереди, в связи с расположением сердца. Спереди наибольшая длина мышечных пучков отмечена в грудино-реберной части диафрагмы, соответственно углу перехода передней лопасти сухожильного центра в боковую лопасть. Размеры мышечной части диафрагмы у собак дают возможность выкраивать лоскуты длиной в 7—9 см. У кролика площадь мышечной части диафрагмы значительно меньшая по сравнению с сухожильным центром.

Что же касается размеров мышечной части диафрагмы справа и слева, то по нашим данным, отмечена весьма незначительная разница, указывающая на большее развитие мышечных волокон слева.

Т. А. Суворова ('954) на основании изучения диафрагмы 8 собак установила, что левая полов :на диафрагмы по сравнению с правой имеет более обширную мышечную часть и лучше васкуляризирована. *Этим* определяются преимущества ее при использовании в качестве пластического материала.

*Таблица*

Средние величины длины мышечной части диафрагмы (в см)

Измерение	Собаки		Кро инкм	
	слева	спра- ва	слева	спра- ва
От бокового края мечевидного отростка до передней лопасти сухожильного центра	4,5	4,3	1,3	1,1
На 3 см латеральнее мечевидного отростка и до передней наружной полуокружности сухожильного центра	6,0	5,8	2,1	2,0
От реберного края диафрагмы перпендикулярно к углу между передней и боковой лопастью сухожильного центра	8,9	8,8	2,7	2,6
От реберного края диафрагмы перпендикулярно к середине переднего края боковой лопасти сухожильного центра	6,8	6,6	2,2	2,1
Латерально от тела III поясничного позвонка до середины заднего края сухожильного центра	8,4	8,1	2,7	2,8

По данным А. А. Гладышевой (1949), в возрасте до трех лет преобладает более обширная мышечная часть реберного отдела диафрагмы слева. У взрослых, наоборот, длина мышечных пучков диафрагмы оказывается большей справа (табл. 2).

*Таблица 2*

Размеры диафрагмы (в см)  
(по А. А. Гладышевой, 1949)

Измерение	плод	Возраст		
		0-3 года	6-10 лет	взрос- лые
Груди иная часть	0,8	1,5	2,25	2,77
Реберная часть:				
передний отдел справа	3,6	5	7,1	11,1
»          слева	3,3	5,5	6,5	10,5
средний отдел справа	3,7	5	8	11,3
»          слева	3,6	5,1	7,6	10,9
задний отдел справа	4,5	3,9	6,1	8,7
»          слева	2,9	3,9	3,6	8

По мнению А. А. Баландина (1953), правый листок сухожильного центра диафрагмы человека больше лево-

го. Это косвенно указывает на большой размер мышечной части диафрагмы слева. Длина мышечных пучков находится в тесной связи с размерами сухожильного центра.

Кроме общеизвестных мышечных частей диафрагмы (грудинной, реберной и поясничной), А. А. Гладышева (1949) выделяет поперечную или брюшинную часть. Это пучок мышечных волокон, который начинается от фасции или апоневроза поперечной мышцы живота и по ширине в большинстве случаев превышает ширину грудинной части. Он или соприкасается с соседними частями, или отделяется от них щелью.

На основании проведенного изучения кровоснабжения диафрагмы, а также анализа данных ряда авторов (А. П. Любомудрова, 1938, Е. И. Гонтарь, 1949; И. Н. Преображенской, 1951; А. Ф. Климова, А. И. Акаевского, 1955, и др.) установлено, что внутриорганный кровоснабжение диафрагмы у собак сходно с кровоснабжением у человека.

Как известно, у эмбриона сосуды вырастают в диафрагму уже после ее формирования, чем объясняется радиарное их распределение по ходу соединительнотканых пучков. Диафрагма снабжается кровью из 4 основных групп сосудов; 1) дорсальной; 2) вентральной; 3) правой боковой и 4) левой боковой. Основными источниками кровоснабжения диафрагмы у собак являются следующие сосуды.

Нижние диафрагмальные артерии (парные) начинаются от брюшной аорты, вступают в поясничный отдел диафрагмы и направляются вентрально в ее грудно-реберную часть. Это наиболее крупные сосуды. Слева артерия огибает ворота пищевода, а справа — отверстие нижней полой вены и затем направляется по латеральному краю сухожильного центра. От основного ствола на всем протяжении отходят от 3 до 9 крупных сосудов и множество мелких, образующих густую сеть в мышечной части диафрагмы и менее обильную в сухожильной (рис. 3).

Артерии анастомозируют с другими сосудами и принимают участие в кровоснабжении всех отделов диафрагмы, причем, по данным Т. А. Суворовой (1954), количество сосудистых ветвей в левой половине диафрагмы больше, чем в правой.

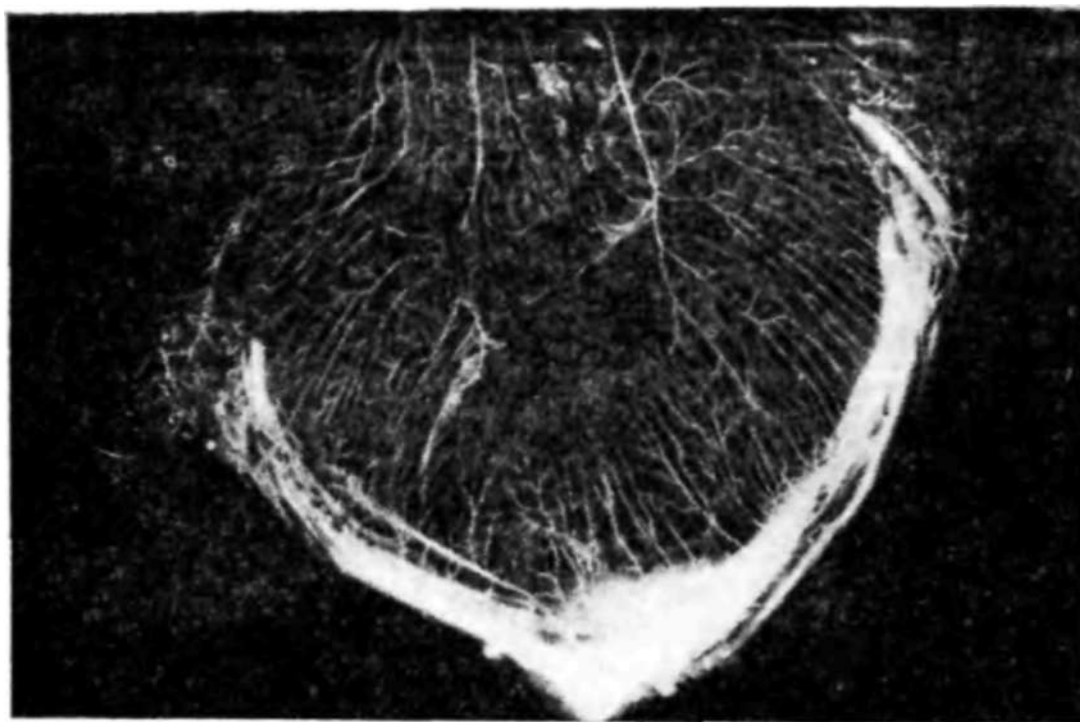


Рис. 3. Рентгеновазограмма диафрагмы собаки.

Верхние диафрагмальные артерии отходят от грудной части аорты (иногда из межреберных артерий), идут по краниальной части диафрагмы, разветвляясь главным образом в ее поясничной области.

Диафрагмо-брюшные артерии (парные) чаще самостоятельно отходят от брюшной части аорты, реже — одним стволом с нижними диафрагмальными артериями. Они питают переднюю брюшную стенку и диафрагму, образуя от 2 до 5 ветвей, анастомозирующих между собой и другими сосудами.

Мышечно-диафрагмальные артерии отходят от внутренней грудной артерии и разветвляются в грудино-реберной части диафрагмы. От них под острым углом отходят ряд мелких ветвей, распределяющихся по верхней поверхности диафрагмы. Краниальная надчревная артерия дает несколько тонких ветвей к грудинной части диафрагмы, которые анастомозируют с мышечно-диафрагмальными артериями. Перикардо-диафрагмальные артерии также отходят от внутренней грудной артерии и отдают 2—4 тонкие веточки сухожильному центру диафрагмы. Межреберные артерии (VII—X) васкуляризируют реберную и частично поясничную часть диафрагмы. По периферии ее от них отходят под острым углом множество

мелких ветвей, анастомозирующих между собой и другими сосудами.

Угол отхождения мышечных ветвей сосудов диафрагмы в большинстве случаев не превышает  $45^\circ$ , что является весьма благоприятным для кровоснабжения и образования коллатеральных путей. Разветвление основных артерий диафрагмы происходит по магистральному типу и сосудистые ветви располагаются вдоль мышечных пучков, образуя многочисленные анастомозы между собой и между ветвями других артериальных систем. Артерии правой и левой половины диафрагмы также анастомозируют между собой, в основном вокруг пищеводного отверстия и в пределах перикардиальной части.

Вены диафрагмы соответствуют артериальным сосудам. Внутриорганные вены варьируют по количеству — от двух до пяти (В. Я. Бараков, 1956). Они впадают в нижнюю полую вену при прохождении ее через диафрагму. Внеорганные вены сопровождают мышечно-диафрагмальные, перикардо-диафрагмальные и диафрагмальные ветви межреберных артерий. Кровоснабжение диафрагмы кролика происходит по такому же типу, как и у собаки, однако сосудистый рисунок имеет некоторые особенности. Таким образом, приведенные данные свидетельствуют о богатой сети кровеносных сосудов диафрагмы и наличии множества сосудистых анастомозов. Полагают, что диафрагма не имеет бессосудистых зон, хотя в сухожильной части ее количество сосудов меньше, чем в мышечной. Однако наличие кровоснабжения диафрагмы из различных систем и широкая сеть анастомозов обеспечивает окольное кровоснабжение при выключении различных сосудов. Следовательно, диафрагма у человека и млекопитающих имеет общие закономерности кровоснабжения, которые дают возможность выкраивать лоскут, не рискуя вызвать его омертвление.

Учитывая анатомические особенности кровоснабжения диафрагмы, целесообразно производить разрезы вдоль мышечных пучков, не доходя на 1—2 см до сухожильного центра, поскольку по краям его расположены основные кровеносные сосуды и диафрагмальные нервы. В самом сухожильном центре, особенно в переднем и боковых его листках, расположены малососудистые поля.

При необходимости создания более длинного лоскута допустимо при выкраивании его с основанием у

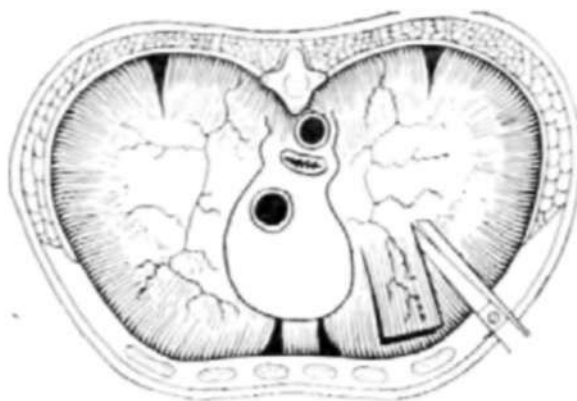

Рис. 4. Схема выкраивания лоскута из диафрагмы с основанием у сухожильного центра.

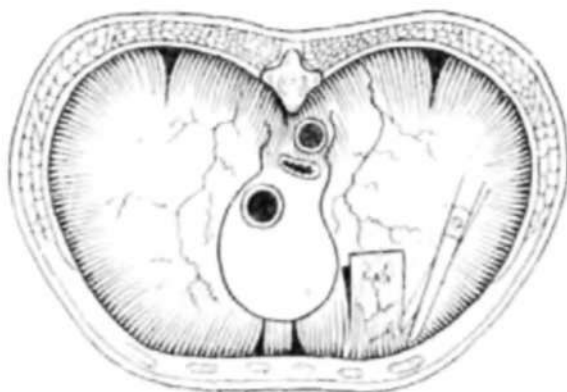


Рис. 5. Схема выкраивания лоскута из диафрагмы с основанием у реберного края.

сухожильного центра проводить разрез через центр, однако, во избежание повреждения нижней диафрагмальной артерии, разрез кзади не следует проводить далее заднего края основания бокового отдела сухожильного центра. При этом кровоснабжение лоскута будет осуществляться главным образом за счет диафрагмальных артерий.

Лоскут с основанием у реберного края снабжается кровью межреберными и мышечно-диафрагмальными артериями. Иннервация осуществляется ветвями межреберных нервов. Это более короткий лоскут.

Исходя из особенностей строения диафрагмы, ее кровоснабжения и ин-

нервации, наиболее целесообразно выкраивать лоскут слева, из грудинсьреберной части диафрагмы через всю ее толщю. Размеры лоскута могут варьировать от 6X3 см до 9X4,5 см (рис. 4, 5). А. Г. Черных (1954) для укрытия анастомоза пищевода у собак использовал лоскут из передней полуокружности левого купола диафрагмы размером 3—4X8—10 см.

Б. В. Петровский (1963) рекомендует выкраивать диафрагмальный лоскут с основанием к средней линии так, чтобы в центре проходила перикардо-диафрагмальная артерия или ее крупная ветвь. Размеры лоскута — 6—7X10—12 см. Отверстие в диафрагме ушивают шелковыми швами, а для предупреждения сморщивания диафрагмального лоскута у его основания дефект закрывают ивалоновой пластинкой размером 4X4см. При подшивании лоскута к сердцу его растягивали в поперечном направлении в целях уплощения аневризмы.

О. К. Скобелкин (1960) разработал в эксперименте замещение боковых дефектов аорты лоскутом диафрагмы на ножке, выкроенным из поясничной части диафрагмы. При этом гистологически было установлено сохранение структуры лоскута, удовлетворительное его кровоснабжение и проходимость аорты.

В хирургической практике нередко возникают показания к применению диафрагмального лоскута, выкроенного из правого купола диафрагмы. Возможность создания его подтвердили результаты экспериментальных исследований. Из мышечной части реберного отдела диафрагмы у собаки справа выкраивали лоскут через всю толщину диафрагмы с основанием у сухожильного центра размером 3,5X7 см. Дефект диафрагмы ушивали двухрядными шелковыми швами. После рассечения перикарда диафрагмальный лоскут подшивали 4 швами к передней поверхности левого желудочка, прикрывая нижние 2/3 межжелудочковой артерии.

Результаты наблюдений показали, что сердечные сокращения не сопровождаются натяжением лоскута. При дыхательных движениях лоскут не подергивался. Послеоперационный период протекал без осложнений, диафрагмальный лоскут прочно срастался с миокардом.

Установлено также, что выкраивание диафрагмального лоскута справа уменьшает опасность образования диафрагмальной грыжи, так как ушитый дефект диафрагмы после выкраивания лоскута располагается над печенью.

R. Nissen и M. Rossetti (1963) на основании опыта 250 трансдиафрагмальных операций описывают развитие послеоперационных диафрагмальных грыж у 10 больных (4%) - Происхождение указанных осложнений авторы связывают с нарушением иннервации диафрагмы при ее рассечении. Поэтому следует обращать особое внимание на проведение разрезов параллельно ходу мышечных пучков и сохранение ветвей диафрагмального нерва. Указанные авторы также описывают тампонаду поврежденной печени стебельчатым диафрагмальным лоскутом у 5 больных с торако-абдоминальным огнестрельным повреждением печени. При этом диафрагмальный лоскут выкраивали с учетом топографии раневого канала и сосудов лоскута. Результаты экспериментальных исследований, проведенных на 36 собаках с пластикой ран печени диафрагмой, подтвердили целесообразность этой методи-

ки. При наблюдениях в срок от 3 до 120 дней только у одной собаки обнаружен частичный некроз диафрагмального лоскута размером 0,3 см в диаметре.

Приведенные данные показывают, что основание (питающая ножка) лоскута может быть расположено у реберного или сухожильного краев диафрагмы справа или слева. При расположении основания лоскута у сухожильного центра диафрагмы его питающими сосудами будут ветви нижней диафрагмальной артерии и перикардально-диафрагмальная артерия, а также анастомозы с ветвями межреберных и других сосудов. Если лоскут основанием будет у реберного края, то питающими сосудами **ЯЕЛЯЮТСЯ** мышечно-диафрагмальная артерия, ветви диафрагмо-брюшных и межреберных артерий.

Наличие многочисленных анастомозов между различными системами кровоснабжения диафрагмы свидетельствуют о благоприятных условиях для развития мощного коллатерального кровообращения. При выключении одного источника кровоснабжения создается возможность притока крови по другим окольным путям. Это обстоятельство является решающим в обеспечении хорошего кровоснабжения лоскута, выкроенного из диафрагмы.

Патология диафрагмы как самостоятельная форма встречается в клинической практике за редким исключением; обычно диафрагма бывает вовлечена в патологический процесс при поражении смежных с ней органов. По замечанию Н. А. Богораза (1926), диафрагматический симптомокомплекс больше относится к терапии, чем к хирургии. Так, острый аппендицит, прободная язва, перитонит часто симулируют диафрагматит, который патогенетически является вторичным и обусловлен воспалением легких, плевритом, инфарктом легких и другими заболеваниями.

При поражении диафрагмы в анализе могут превалировать жалобы на боль в левой половине груди, иррадирующую в левую половину тела типа стенокардической, одышку, сердцебиение или, напротив, жалобы гастроэнтерального характера — тяжесть в эпигастральной области, приступы схваткообразной боли, запоры. В. М. Белоцерковский (1935) обращает внимание на расстройство глотания, в связи с перегибом желудка, и ухудшение состояния после обильной еды.

В. М. Виккер (1926) характеризует диафрагмальные симптомокомплекс следующей триадой: 1) диффузные, нередко интенсивные боли в передней, боковой и задней части туловища, иррадирующие кверху и книзу; боли в животе, иногда более выраженные в области пупка; 2) повышенная чувствительность кожи при дотрагивании и давлении, особенно на уровне прикрепления диафрагмы по лопаточной и подмышечной линиям; 3) напряжение брюшных мышц всей области живота или на ограниченном участке с одной стороны, причем этот симптом является постоянным и кардинальным при диафрагматите. В отличие от перитонита напряжение брюшных мышц при диафрагматите не сопровождается усилением боли при изменении положения больного или движениях.

Диагностическое значение имеет усиление болезненности при надавливании на диафрагмальный нерв между ножками кивательной мышцы, а также наличие болевого синдрома в области плечевого сустава при отсутствии соответствующих изменений.

Наиболее частой патологией диафрагмы являются диафрагмальные грыжи. Общепризнанной классификации диафрагмальных грыж до настоящего времени не

создано. Б. В. Петровский, Н. Н. Каншин и Н. О. Николаев (1965) предлагают следующую классификацию диафрагмальных грыж.

Травматические: 1) ложные — грыжевой мешок отсутствует; 2) истинные — наличие грыжевого мешка.

Нетравматические: 1) ложные врожденные грыжи; 2) истинные грыжи слабых зон диафрагмы; 3) истинные грыжи атипичных локализаций; 4) грыжи естественных отверстий диафрагмы: а) пищеводного отверстия; б) редкие грыжи естественных отверстий диафрагмы.

Релаксация диафрагмы не относится к диафрагмальным грыжам, хотя истонченная диафрагма по существу является грыжевым мешком. Однако в настоящее время общепринято рассматривать релаксацию как самостоятельное заболевание, имеющее характерный симптомокомплекс и определенную патологоанатомическую сущность.

В. Я. Бараков (1962) предложил весьма обширную классификацию диафрагмальных грыж, подразделяя их по 10 основным признакам. Известен также ряд других классификаций. А. П. Крымов (1950) отмечает правильность сохранения термина «грыжа» независимо от наличия или отсутствия грыжевого мешка. Этому мнению придерживаются И. Д. Корабельников (1951), С. Я. Далецкий (1960), Г. А. Баиров (1963) и другие, отмечая, что наличие или отсутствие мешка не характеризует происхождение и локализацию грыжи. Поэтому по этиологическому) принципу большинство авторов выделяют три основные формы: грыжи врожденные, приобретенные и травматические. В клиническом отношении среди множества классификаций можно выделить две основные группы: врожденные и приобретенные. Приобретенные грыжи подразделяются на травматические и нетравматические, так называемые грыжи слабых мест и естественных отверстий диафрагмы.

К приобретенным грыжам относятся грыжи, постепенно возникающие при наличии предрасположения и локализации в слабых местах диафрагмы: пищеводное отверстие, грудино-реберная щель, пояснично-реберная щель, отверстие, где проходит симпатический нерв и другие более редкие, атипичные локализации. Это промежуточные грыжи между врожденными и травматическими, поскольку врожденный дефект, как и травма, может проявиться через неопределенное время. Поскольку трудно

установить происхождение грыжи врожденное или вследствие врожденного предрасположения, некоторые авторы относят к врожденным все грыжи в типичных местах.

Травматические диафрагмальные грыжи в этиологии имеют отчетливый момент травмы. По существу это приобретенные грыжи. Они могут возникнуть после закрытых повреждений и в результате ранения. По наличию или отсутствию грыжевого мешка травматические диафрагмальные грыжи бывают истинными и ложными, а в зависимости от характера течения — острыми и хроническими, ущемленными и неущемленными.

В этиологическом отношении большинство авторов усматривают врожденное происхождение грыж, хотя П. Кирле (1968) отмечает большую частоту диафрагмальных грыж в пожилом возрасте.

По данным канадских исследователей (Т. Lobb, G. Butlin, 1974), частота диафрагмальных грыж составляет примерно 1 на 4250 случаев мототравмы, а летальность — 25%. В подавляющем большинстве наблюдений (95%) отмечают разрыв левого купола диафрагмы с перемещением содержимого брюшной полости в грудную.

Среди этиологических факторов травматической диафрагмальной грыжи имеют значение увеличение разницы давления в брюшной и грудной полостях, вызванное внезапным сдавливанием, смещение диафрагмы сдавленной грудной клеткой и врожденная слабость диафрагмы.

Клиническая картина диафрагмальных грыж зависит от степени нарушения функции органов, являющихся содержимым грыжевого мешка, от дыхательных и сердечно-сосудистых расстройств, а также от компенсаторных реакций организма. Многообразие симптомов, наблюдаемых при диафрагмальных грыжах, обусловлено величиной и локализацией дефекта в диафрагме, быстротой перемещения внутренних органов, степенью наполнения желудка и кишечника, наличием спаек между перемещаемыми органами и нарушением кровообращения в них, а также состоянием внутрибрюшного давления.

Основные клинические проявления диафрагмальных грыж объединяются следующими группами симптомов: пищевода-желудочно-кишечные, сердечно-легочные, диафрагмальные и общие.

Пищевода-желудочно-кишечные симптомы характеризуются болью и чувством жжения по ходу пищевода,

изжогой, отрыжкой, чувством задержки пищи в за грудиной области, иногда запорами или поносами. Наличие язвенного эзофагита сопровождается жгучими болями, кровавой рвотой, открытыми или явными желудочно-кишечными кровотечениями.

Дыхательные расстройства особенно выражены при врожденных грыжах у детей. При сосании груди, плаче и крике дети становятся синюшными, появляется приступообразный кашель, иногда стридорозное дыхание. При этом можно обнаружить асимметрию грудной клетки, западение живота. Над грудной клеткой выслушивается перистальтика. У взрослых дыхательные нарушения возникают в связи с изменением внутрибрюшного давления при физических усилиях, запорах, родах, иногда после обильной еды.

Нарушения функции сердечно-сосудистой системы характеризуются усиленным сердцебиением, появлением одышки и головной боли. Местные симптомы проявляются болью в межреберьях, по ходу прикрепления диафрагмы, а также отраженной болью типа френикус-симптома и др. Изменения общего состояния организма связаны с характером адаптационно-компенсаторных реакций и преобладанием нарушений функции со стороны соответствующих органов и систем. Иногда ведущими симптомами являются анемия и потеря массы.

Из клинической практики известно, что при наличии больших грыжевых ворот грыжи нередко протекают бессимптомно, в то время как небольшие грыжи вызывают выраженные осложнения.

## **Врожденные грыжи**

Врожденные грыжи диафрагмы возникают вследствие нарушения ее эмбриогенеза, а нередко и в связи с нарушением эмбриогенеза прилежащих органов. При этом отдельные зачатки не получают должного развития и возникают дефекты диафрагмы (рис. 6).

Врожденные грыжи С. Я. Долецкий (1960) разделяет на три группы:

1) грыжи собственно диафрагмы: выпячивание истонченной зоны диафрагмы (истинные грыжи) и дефекты диафрагмы (ложные грыжи); 2) грыжи пищеводного отверстия (истинные) с приподнятым пи-

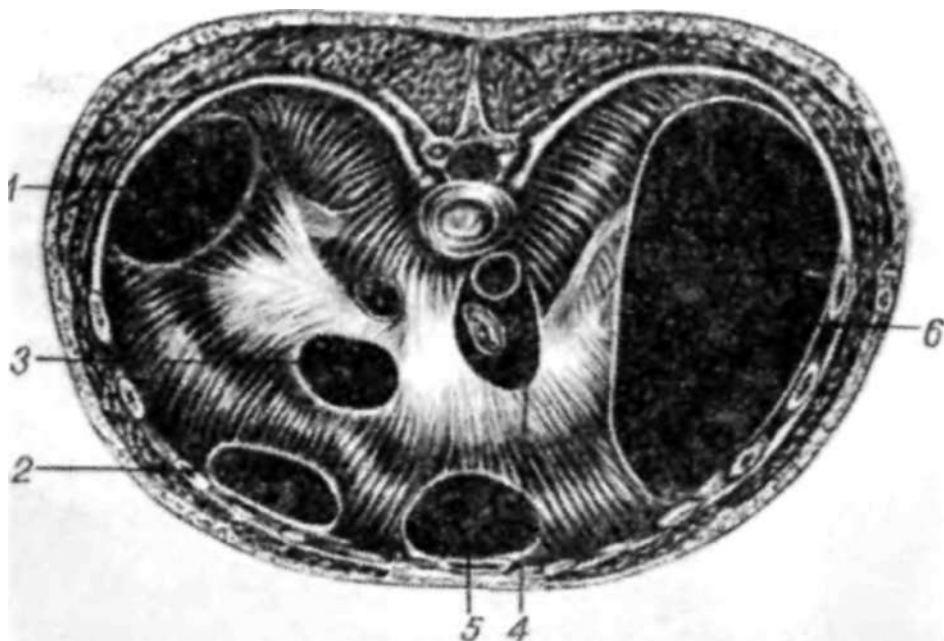


Рис. 6. Схема локализации частичных врожденных дефектов диафрагмы (по Б. В. Петровскому и др., 1966):

1 — заднебоковой дефект; 2 — переднебоковой дефект; 3 — центральный; 4 — пищевода-аортальный; 5 — френоперикардальный; 6 — односторонняя аплазия диафрагмы.

щеводом и параэзофагеальные; 3) грыжи переднего отдела диафрагмы: передние грыжи (истинные), френоперикардальные (ложные) и ретроградные френоперикардальные (ложные).

Б. В. Петровский с соавторами (1965) предложили следующую классификацию врожденных ложных грыж:

Аплазия диафрагмы: односторонняя; двусторонняя (тотальная).

Частичные дефекты диафрагмы: заднебоковой; переднебоковой; центральный; пищевода-аортальный; френоперикардальный.

Частота врожденных диафрагмальных грыж составляет 1 случай на 3393 родившихся (В. П. Умнова, 1935) или 1 на 3500 (Thomsen, 1961). Почти все дети с врожденными грыжами диафрагмы погибают, поэтому проблема их хирургического лечения определяется не столько частотой, сколько тяжестью патологии и бесперспективностью консервативного лечения. Именно тяжестью этой патологии объясняется крайняя редкость врожденных грыж диафрагмы у взрослых. В литературе известны случаи выживания детей не только с большими дефектами диафрагмы, но даже с аплазией диафрагмы; подобная

патология описана и у взрослых (Н. Reitte, W. Sienkiewicz, 1961, и др.).

Мы обследовали 20 больных с врожденными грыжами диафрагмы, из них лиц мужского пола было 17, женского — 3. Летальный исход наступил у 13 больных, причем без оперативного вмешательства 10 из них умерли в 1-е сутки после рождения, 1 — на 3-й сутки и 1 ребенок — в возрасте 9 мес. У одного больного с аплазией левой половины диафрагмы смерть наступила в результате асфиксического ущемления желудка, селезенки и толстого кишечника; левосторонняя локализация диафрагмальной грыжи отмечена у 19. По характеру патологии диафрагмы левосторонняя аплазия выявлена у 8 больных, частичный центральный дефект — у 8, переднебоковой дефект — у 2, заднебоковой дефект — у 2 больных. Операция произведена у 7 больных, из них у 2 в возрасте 1 — 7 дней, у 2—2—3 года, у 2—11 —18 лет и у 1 больной — в 78 лет.

Частота врожденных диафрагмальных грыж, по И. В. Давыдовскому (1940), составляет 12% общего числа детей, погибших в результате различных пороков развития. В. П. Умнова (1935) отмечает, что один ребенок с диафрагмальной грыжей рождается не менее чем на каждые 1700 родов.

Врожденные грыжи диафрагмы в большинстве случаев относятся к ложным грыжам, поскольку при этой патологии происходит проникновение органов брюшной полости через сквозные врожденные дефекты. Преобладание левосторонних дефектов объясняется более поздним закрытием в эмбриональном периоде плевро-перитонеального отверстия слева. По В. Я. Шлапоберскому (1926), левосторонние врожденные дефекты диафрагмы встречаются в 6—10 раз чаще, чем правосторонние.

Клинический симптомокомплекс врожденных грыж диафрагмы обычно проявляется вскоре после рождения. Основными его элементами являются цианоз, приступы асфиксии, одышка, рвота, слабый крик. В генезе указанных симптомов имеет значение гиповентиляция, возникающая вследствие сдавления легкого, а также гемодинамические нарушения в связи со смещением органов средостения.

При завороте желудка или перегибе кишечной петли и развивающемся метеоризме наступает частичная кишеч-

ная непроходимость, которую С. Я. Долецкий (1960) клинически охарактеризовал как асфиксическое ущемление. При этом ведущими являются симптомы дыхательной недостаточности, что нередко служит поводом к ошибочной диагностике воспаления легких. В подобных случаях наряду с ослабленным дыханием в грудной полости выслушивают кишечные шумы. Окончательный диагноз устанавливают на основании данных рентгенологического исследования.

Судьба детей с врожденными диафрагмальными грыжами без операции обречена. Так, Б. В. Петровский с соавторами (1965) отмечают, что около половины таких детей погибают в течение первого месяца жизни. Выживают только дети с небольшими и вправимыми грыжами диафрагмы, при которых легче наступают адаптационные процессы. Однако и эти дети отстают в развитии, очень часто страдают хронической пневмонией вследствие ателектаза легкого, у них часто развиваются ущемления или присоединяются различные интеркуррентные заболевания.

Лечение врожденных диафрагмальных грыж заключается в безотлагательном оперативном вмешательстве. По мнению Г. А. Баирова (1963), только немедленная операция в первые 24—48 ч после рождения является единственным обнадеживающим методом лечения. К экстренным мероприятиям, проводимым при асфиксическом состоянии, относится опорожнение желудка путем введения зонда и последующей аспирации содержимого. Состояние облегчается также опорожнением мочевого пузыря путем катетеризации и очищением кишечника клизмой.

В предоперационной подготовке обращают внимание на оксигенацию, используя для этого кислородную палатку, специальный кювез или ингаляцию увлажненным кислородом через носовые катетеры. В случае нарастания асфиксии показана интубация трахеи и искусственная вентиляция легких. Наряду с этим осуществляют капельное вливание глюкозы, крови, полиглюкина или других кровезаменителей, а также по показаниям введение сердечно-сосудистых средств, витаминов и других препаратов.

В настоящее время операцию производят на фоне эндотрахеального наркоза с использованием миорелаксан-

По мнению ряда авторов, оптимальным доступом является верхняя срединная лапаротомия (С. Я. Долецкий, Г. А. Баиров, 1963; R. Gross, 1953), реже — транс ректальный косой разрез, проведенный параллельно левой реберной дуге. Трансторакальный доступ в области VII или VIII межреберья считается оправданным у детей старше года, при рецидивных грыжах, при всех правосторонних дефектах и аплазии купола диафрагмы когда показана аллопластика. Техника оперативного вмешательства заключается в ревизии куполов диафрагмы и перемещении в брюшную полость выпавших внутренностей. При обширных дефектах это осуществляется без

затруднений, но при узких щелевидных грыжевых воротах требуются специальные манипуляции в виде растягивания краев дефекта пальцами или крючками. Во избежание при сасывающего действия плевральной полости поука

зательному пальцу в плевральную полость вводят металлический катетер, через который при надобности можно под давлением нагнать воздух. Кроме того, при узких дефектах рекомендуется частичное рассечение реберного края диафрагмы и наложение фиксаторов на края дефекта. Подтягивание за них способствует раскрытию грыжевых ворот и вправлению внутренностей. При этом сначала необходимо вправить желудок и тонкий кишечник, а затем последовательно остальные отделы толстого кишечника. В последнюю очередь вправляют паренхиматозные органы. В целях облегчения угливания дефекта диафрагмы оправдано временное помещение кишечника в пластмассовый мешок и выведение его за пределы брюшной полости. Ушивание дефектов диафрагмы проводят без предшествующего освежения его краев. Небольшие дефекты ушивают путем создания дубликатуры. Для этого сначала накладывают ряд П-образных швов на расстоянии 0,5 см от края, а после удаляют катетер и свободный край подшивают отдельными швами. Можно сразу наложить провизорно два ряда П-образных швов с последующим прошиванием их

через противоположный край дефекта последовательно завязать оба ряда швов, образуя душкатуру. При больших центральных дефектах диафрагмы используют торакопластику с поднадкостничной резекцией VIII—X ребер. При заднебоковых или переднебоковых дефектах применяют подшивание края диа

фрагмы 11-образными швами к тканям межреберья или к ребру.

П. С. Иконников и А. В. Смирнов (1913), изучая в эксперименте на животных пересадки фасции, сальника и мышечно-апоневротических лоскутов, установили, что при локализации дефекта справа край диафрагмы лучше подшивать к печени, а при дефектах окологреберной ее части — к грудной стенке, причем, как показали исследования, изолированный сальник для аллопластики непригоден.

Положительную оценку авторы дали пластике фасцией, а также мышечно-апоневротическим лоскутом на ножке в переднебоковых отделах диафрагмы. Подшивание желудка авторы считают ненадежным и нецелесообразным, ввиду возможного перегиба его и втягивания в полость плевры. К таким же выводам приходит и Г. П. Этерия (1963).

При аплазии купола диафрагмы иногда используют для пластики подшивание печени или пластику мышцами грудной стенки (Rehn, 1948; Schneiger, 1953, и др.).

У детей аллопластику применяют лишь при невозможности ликвидировать дефект аутопластическими методами. При этом наиболее целесообразным является трансторакальный доступ в VII или VIII межреберье с пересечением реберной дуги. Это исключает трудности в подшивании протеза и не требует мобилизации печени, нередко неизбежной при трансабдоминальном доступе.

С. Я. Долецкий (1960), П. П. Коваленко, Г. П. Этерия (1964) и другие рекомендуют изолировать аллопластический протез от свободной плевральной полости сальником, лоскутом плевры или брюшины. По данным С. Я. Долецкого (1960), аллопластическое закрытие дефекта диафрагмы является оправданным, поскольку исключает дополнительную травму, вызываемую аутопластикой.

Вопрос об ушивании брюшной стенки представляет особые трудности ввиду возможного резкого повышения внутрибрюшного давления с последующим нарушением кровообращения, дыхания, рвотой и неизбежными опасными последствиями. Ряд авторов (Meeker и Snyder, 1962) отмечают преимущества двуэтапного метода, сшивая вначале лишь кожу с подкожной клетчаткой и создавая вентральную грыжу. Через 5—6 дней или через год,

когда наступает полная адаптация, послойно ушивается брюшная стенка и ликвидируется грыжа.

После операции плевральную полость обязательно дренируют в VIII—IX межреберье с целью постоянной аспирации из нее экссудата и воздуха, а также расправления легкого.

Мероприятия интенсивной терапии включают регуляцию внешнего дыхания, нормализацию гемодинамических показателей (адекватное возмещение крови, жидкости, поддержание белкового и электролитного баланса) и ифофилактику инфекции.

Результаты оперативного лечения врожденных диафрагмальных грыж за последние годы улучшились, особенно в специализированных учреждениях. Так, Г. А. Бабиров (1963) указывает, что из 11 экстренно оперированных новорожденных с ложными диафрагмальными грыжами умер один ребенок. С. Я. Долецкий (1960) у 10 из 55 оперированных больных по поводу врожденных грыж диафрагмы отмечает летальный исход, причем у 8 смерть наступила после операции по поводу грыжи собственно диафрагмы. Наиболее тяжело переносят операцию новорожденные и дети до 3 лет. Улучшение исходов кроется в использовании современных достижений анестезиологии и интенсивной терапии.

### Травматические грыжи

Причиной травматических грыж являются открытые или закрытые повреждения диафрагмы с последующей эвентрацией брюшных органов через образовавшееся в ней отверстие. Эвентрация может произойти или в момент травмы, или в любой другой период после нее.

Повреждения диафрагмы при закрытой травме грудной клетки составляют 0,8—2,2% (Б. В. Петровский и соавт., 1965, и др.). По мнению И. Д. Корабельникова (1951), травматические грыжи диафрагмы чаще развиваются вследствие открытых ранений — огнестрельных, колото-резаных, реже — при закрытой травме — сдавлении, падении с высоты и другие.

Разрывы диафрагмы чаще наблюдаются при закрытой травме живота, чем при повреждении грудной клетки. Это объясняется большим и внезапным повы-

шением внутрибрюшного давления, резким растяжением и смещением диафрагмы кверху. При травме грудной клетки диафрагма, напротив, опускается вниз, что не ведет к ее разрыву. Только значительная деформация грудной клетки может сопровождаться разрывом диафрагмы вследствие ее перерастяжения.

Травматические грыжи преимущественно локализуются в левой половине диафрагмы, причем разрыв наступает на границе мышечной и сухожильной части. При этом грыжевой мешок не образуется и грыжи являются ложными. В грудную клетку чаще всего перемещаются толстая и тонкая кишка, желудок, сальник, реже — селезенка, печень.

В. И. Петров (1949) выделяет 4 периода в клиническом течении травматических диафрагмальных грыж: 1) острый, соответствующий клинике торако-абдоминального ранения; 2) бессимптомный; 3) период сформировавшейся диафрагмальной грыжи; 4) период острого ущемления.

Б. В. Петровский (1965) и другие считают целесообразным говорить об острой, хронической и ущемленной формах грыжи, причем первая и вторая могут протекать бессимптомно. В клинике острых форм, наряду с симптомами торако-абдоминального повреждения, появляются сердечно-легочные нарушения, а при сдавлении органов брюшной полости — желудочно-кишечные. При хронических травматических диафрагмальных грыжах возникают характерные желудочно-кишечные, сердечно-легочные и общие симптомы, которые прогрессируют или временами исчезают.

К. Т. Овнатянян и Л. Г. Завгородний (1967), анализируя данные обследования 31 больного с неущемленной травматической грыжей диафрагмы, отмечают, что наиболее частыми жалобами у них были приступы боли (21 человек), одышка и затруднение дыхания (12 человек), неприятные ощущения (урчание) в грудной клетке (5 человек). В единичных случаях возникали общая слабость, тошнота, кашель и другие нарушения.

Среди физикальных данных имеет значение притупление перкуторного звука или высокий тимпанит над грудной клеткой, смещение границ сердечной тупости, ослабление дыхания, кишечный шум в груди, изредка — шум плеска.

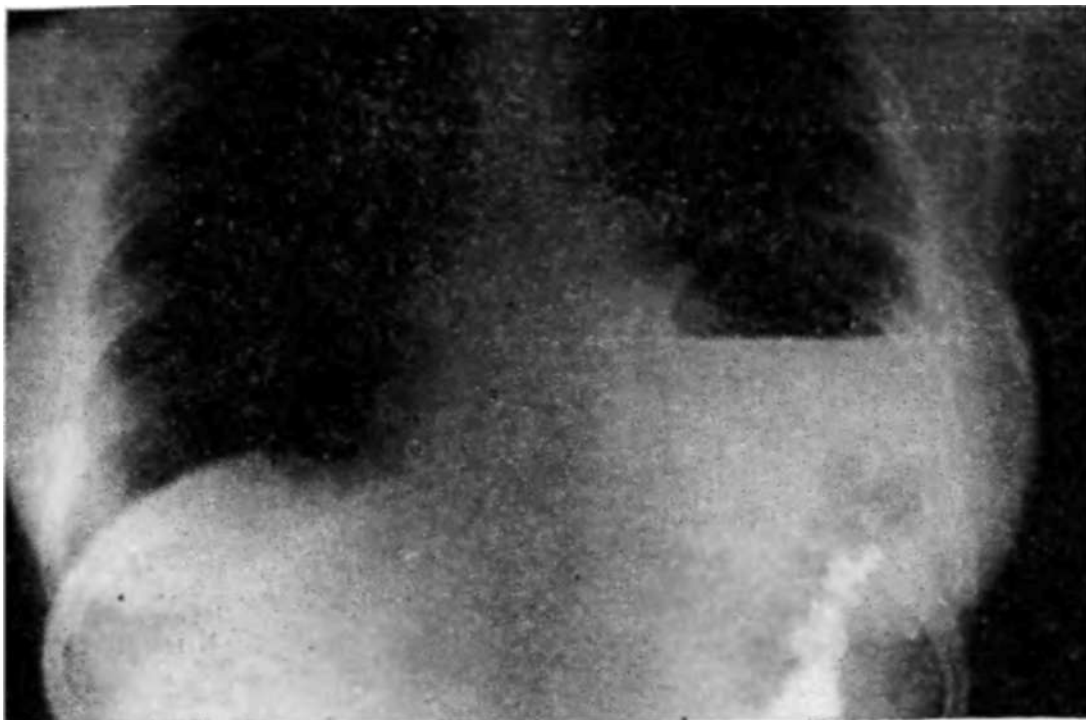

Рис. 7. Рентгенограмма больной В. Левосторонняя травматическая диафрагмальная грыжа (прямая проекция). Желудок с горизонтальным уровнем жидкости и контрастированная поперечная ободочная кишка в виде двух сближенных петель смещены в грудную клетку. Дно желудка на уровне IV ребра.

Травматические грыжи диафрагмы характеризуются нередким развитием таких осложнений, как невраправимость брюшных органов, их перегиб, заворот и ущемление (рис. 7). Невраправимость обычно возникает вследствие образования сращений между смещенными органами брюшной полости и грудной клетки.

Ущемление диафрагмальных грыж составляет 52,2% (М. М. Басе, 1955). Клиническая картина ущемления чаще протекает как кишечная непроходимость. При этом нередко отмечается сочетание желудочно-кишечных расстройств и признаков сердечно-легочной недостаточности.

Травматические грыжи диафрагмы дифференцируют с экссудативным плевритом, гидротораксом, пневмотораксом и пневмонией. При этом используют физикальные данные и результаты рентгенологического исследования.

Следует особо подчеркнуть недопустимость плевральных пункций, о чем предостерегают многие авторы. По-

добная ошибка наблюдалась нами и описана Й. И. Фесенко (1960).

Другой группой диагностических ошибок являются такие заболевания желудка и кишечника, как язвенная болезнь, прободная язва желудка, непроходимость кишечника. В подобных случаях даже лапаротомия, произведенная без целенаправленного исследования области диафрагмы, не исключает диагностической ошибки. Поэтому необходимо методическое, тщательное обследование больного с учетом данных анамнеза, всесторонней оценки клинических симптомов и результатов рентгенологического исследования.

Решающее значение в диагностике принадлежит рентгенологическому исследованию, нередко с использованием пневмоперитонеума. При этом важное значение имеет обнаружение на фоне затемнения легочного поля участков просветлений, нередко с горизонтальным уровнем жидкости, а также смещение тени сердца в противоположную сторону. Вспомогательными методами являются контрастное исследование желудочно-кишечного тракта и пневмоперитонеум, иногда спленопортография, пиелография и другие специальные методы исследования.

Лечение травматических диафрагмальных грыж только оперативное. Согласно классификации Кирле (1968), абсолютными показаниями к операции при диафрагмальных грыжах являются ущемление, перфорация язвы, кровотечения, тяжелый рефлюкс-эзофагит, нарушения дыхания и сердечно-сосудистой системы в результате смещения желудка; относительными — периодические, незначительные гастроэзофагеальные осложнения. Противопоказаниями к операции служат тяжелые нарушения кровообращения, преклонный возраст.

Мы наблюдали 20 больных, оперированных по поводу диафрагмальных грыж различной локализации. Среди них было 10 мужчин и 10 женщин.

Основным принципом операции при диафрагмальной грыже является ушивание грыжевых ворот путем создания дубликатуры. Известно, что наличие серозных покровов с обеих сторон диафрагмы обеспечивает быстроту и надежность сращения сшитых краев дефекта.

Н. И. Махов и К. К. Мерденов (1968) на основании опыта операций у 25 больных по поводу хронических травматических грыж диафрагмы пришли к выводу, что при

данной патологии почти всегда возможно произвести пластику дефекта за счет собственных тканей диафрагмы.

По мнению Б. В. Петровского и соавторов (1965), аллопластика показана только при ненадежном ушивании дефекта собственными тканями. При этом предпочтительно использовать плотные протезы из тефлона, терилена или различные комбинации аллопластических материалов.

Известно, что при травматических грыжах, в отличие от врожденных истинных грыж, в области грыжевых ворот развиваются обширные сращения. Поэтому большинство исследователей считают необязательным иссечение диафрагмы, так как края отверстия в диафрагме частично освежают при освобождении их от сращений и при выделении грыжевого мешка. Лишь отдельные хирурги рекомендуют освежение сближаемых краев диафрагмы.

Для большей герметичности диафрагмы большинство хирургов используют создание дубликатуры из краев дефекта диафрагмы. При этом накладывается первый ряд П-образных швов, а свободный край дефекта подшивается отдельными швами.

Мы при ушивании дефекта диафрагмы применяем П-образные швы. Техника операции заключается в следующем. После разделения сращений и выделения грыжевого мешка вправляют его содержимое и иссекают грыжевой мешок. По краю дефекта диафрагмы накладывают первый ряд сквозных П-образных швов, а свободные концы нитей захватывают в зажимы. Параллельно с первым рядом швов и отступив от него на 3–4,5 см, накладывают второй ряд сквозных П-образных швов. При этом визуально контролируют наложение обоих рядов швов, чтобы избежать опасности подшивания прилежащих органов.

Свободные нити первого ряда П-образных швов прошивают через другую половину диафрагмы, отступив от края дефекта на 3–4,5 см, и завязывают их, образуя дубликатуру краев диафрагмы. Вторым рядом нитей П-образных швов прошивают по свободному краю и завязывают, создавая прочную дубликатуру (рис. 8).

В отличие от общепринятых методов техника укрепления свободного края дефекта диафрагмы П-образными швами более надежна и не таит опасности подшивания

прилежащих органов. Для иллюстрации приводим следующее наблюдение.

Больной Ш., 26 лет. поступил 4/X 1971 г. с диагнозом релаксации диафрагмы.

Из анамнеза установлено, что в 16-летнем возрасте перенес тяжелую травму при падении с высоты. При поступлении жалобы на периодические боли в правом подреберье, отдающие в правую половину грудной клетки.

Общее состояние удовлетворительное. Правильного телосложения, пониженного питания. Грудная клетка цилиндрической формы. Границы сердца в норме, тоны чистые. Пульс 76 ударов в 1 мин. АД 110/75 мм рт. ст. В нижних отделах легких справа укорочение перкуторного звука. Дыхание везикулярное.

Данные рентгеноскопии и рентгенографии грудной клетки: слева умеренно усиленный легочной рисунок в прикорневой зоне, диафрагма подвижная, синусы свободные. Справа в проекции средней доли овальной формы патологическое образование с четкими контурами, тесно спаянное с диафрагмой (рис. 9, 10).

Предполагаемый диагноз — частичная релаксация правого, купола диафрагмы; доброкачественная опухоль.

После предоперационной подготовки 15/X 1971 г. под эндотрахеальным комбинированным наркозом (наркозан и закись азота) с применением миорелаксантов произведена операция (С. М. Луценко).

После правосторонней торакотомии в VII межреберье разделены сращения между нижней поверхностью легких и диафрагмой. В центре мышечной части правого купола диафрагмы обнаружен дефект, через который выстоит сегмент верхней поверхности печени в виде округлого образования (9—8 см) с наличием у основания выраженной глубокой странгуляционной борозды. Эта борозда как бы отшнуровывает участок печени, вокруг которого плотно расположены края дефекта диафрагмы. После разделения сращений между диафрагмой и печенью последняя вправлена в брюшную полость. Размер дефекта диафрагмы составляет 12X8 см. При оттеснении печени книзу крючком была нарушена целостность нижней полой вены на протяжении 1,5 см. Кровотечение остановлено путем пальцевого закрытия дефекта стенки вены. Края диафрагмы взяты на лигатурные фиксаторы и разведены в стороны, печень широким крючком отодвинута максимально книзу. При этом крючком сдавлена вена ниже ее повреждения. На переднюю стенку нижней полой вены по пальцу атравматической иглой наложен обвивной пристеночный сосудистый шов в косопоперечном направлении. Восстановлена целостность сосудистой стенки и обеспечен гемостаз.

Произведена пластика диафрагмы двухрядными П-образными швами с образованием дубликатуры краев дефекта на протяжении 4 см. Введен дренаж в VIII межреберье. Грудная клетка ушита по-

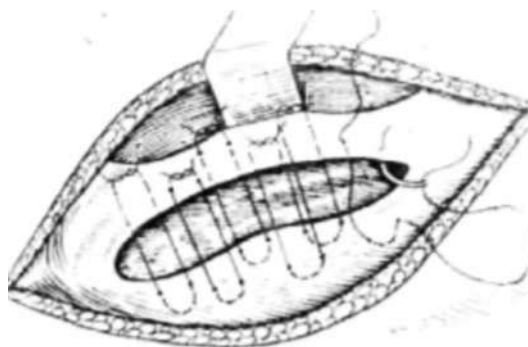


Рис. 8. Душтикатура диафрагмы двухрядными П-образными швами при ушивании грыжевых ворот.

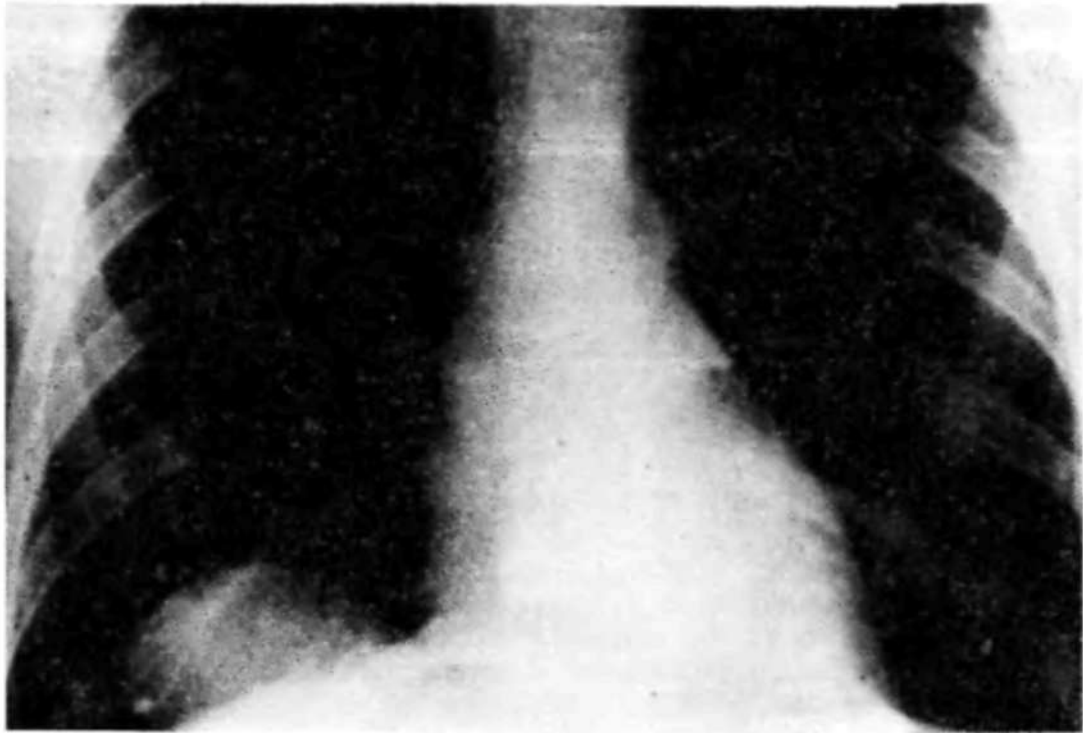


Рис. 9. Рентгенограмма больного Ш. Правосторонняя травматическая диафрагмальная грыжа (прямая проекция). На фоне легочного рисунка однородное затемнение, прилегающее к диафрагме.

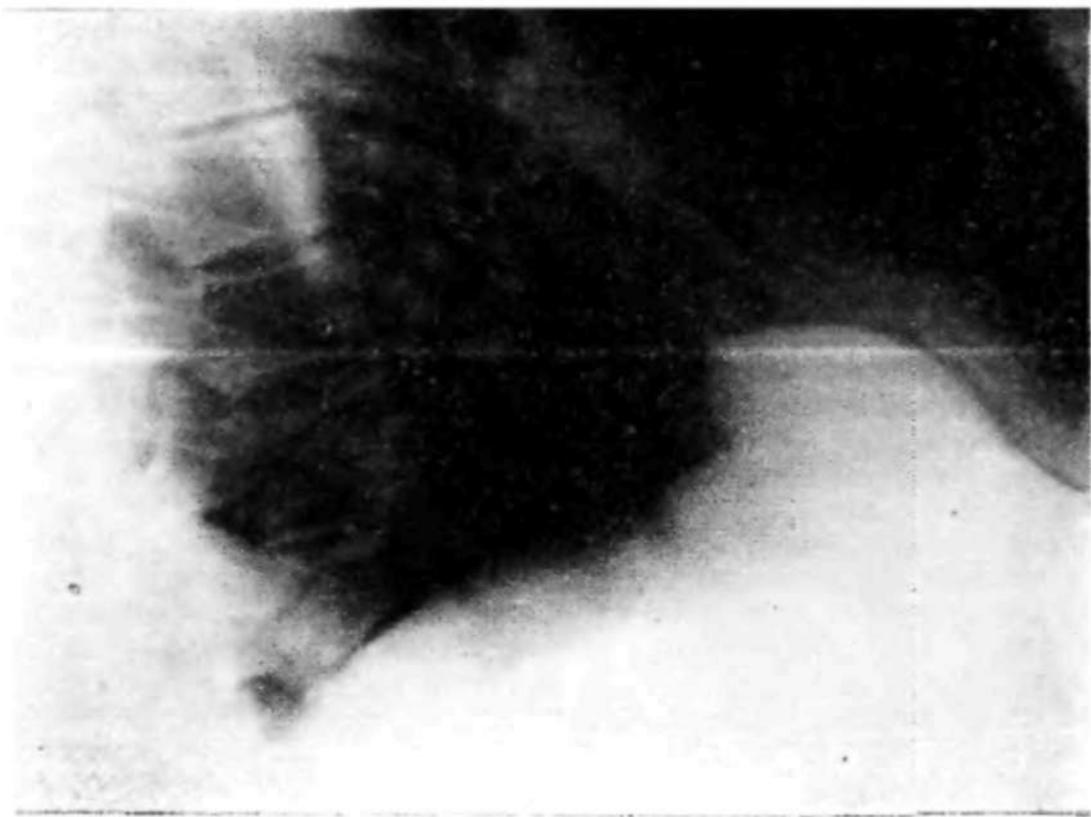


Рис. 10. Рентгенограмма того же больного (боковая проекция). Тень в правой половине грудной клетки гомогенно сливается с печенью. Отчетливо определяется деформация верхней поверхности печени.

слойно и наглухо. Послеоперационный период протекал гладко. Рана зажила первичным натяжением. Лабораторные показатели без изменений. 12/XI 1971 г. выписан в хорошем состоянии.

При контрольном осмотре через 3 года после операции рентгенологически изменений не выявлено. Купол диафрагмы справа ровный, подвижный. Контуры печени не изменены. Состояние хорошее, работает слесарем-монтажником.

Травматическая диафрагмальная грыжа справа существовала в течение 10 лет, причем obturация дефекта прилежащей печени привела к шнуroidной деформации органа. Операция обеспечила стойкое выздоровление. В литературе описаны единичные наблюдения (Т. М. Волкова, 1955; А. В. Богданов, В. Д. Стоногин, 1970) правосторонней диафрагмальной грыжи с пролабированием печени в грудную полость.

Известно, что диафрагмальные грыжи могут стать причиной язвы желудка и двенадцатиперстной кишки. Ряд авторов объясняют образование язвы ухудшением кровообращения в дистопированном желудке.

Мы наблюдали 3 случая развития язвенной болезни у больных диафрагмальной грыжей. В одном наблюдении успешно произведены одновременно пластика диафрагмы и резекция желудка по поводу декомпенсированного стеноза привратника.

Диафрагмопластика и перемещение органов брюшной полости способствует нормализации функции желудка и прежде всего его эвакуаторной функции. Для иллюстрации приводим следующее наблюдение.

Больной Ш., 47 лет, поступил в клинику 13/XI 1976 г. с диагнозом: перфоративная язва желудка. При поступлении жалобы на резкие боли в эпигастриальной области, позывы на рвоту, затрудненное дыхание, общую слабость. Заболевание связывает с употреблением накануне несвежей рыбы. В анамнезе злоупотребление алкоголем; с 1970 г. болен язвенной болезнью желудка, а с 1971 г. — фиброочаговым туберкулезом легких в неактивной фазе. В марте 1976 г. в результате автослучая перенес закрытую травму грудной клетки.

Лицо искажено болью, истощен (вес 46 кг). Кожа сухая, морщинистая. Пульс 80 ударов в 1 мин, ритмичный, удовлетворительного наполнения. Тоны сердца глухие. Над легкими справа легочной звук, слева — притупление ниже III ребра. Справа выслушиваются множественные сухие хрипы, слева — дыхание ослабленно вверху, ниже IV ребра не прослушивается. АД — 125/80 мм рт. ст.

Язык обложен белым налетом, суховат. Живот втянут, в дыхании не участвует, напряжен, резко болезнен при пальпации в эпигастриальной области и левом подреберье. Симптом Щеткина не отчетлив, печеночная тупость сохранена.

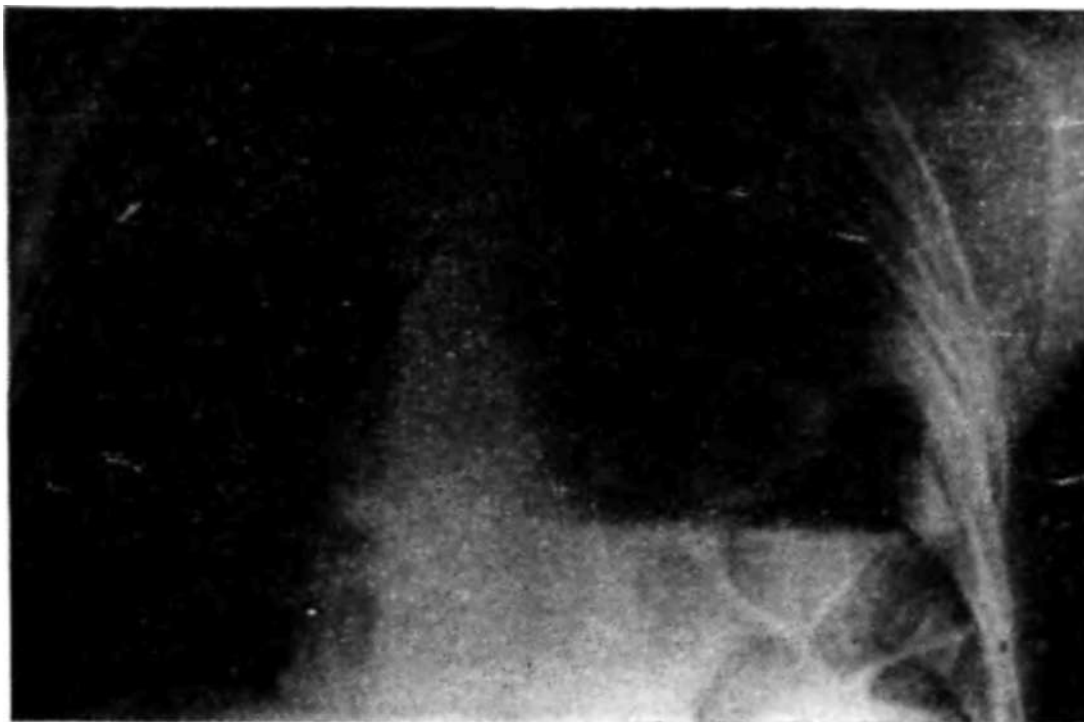

Рис. 11. Рентгенограмма больного Ш. Левосторонняя травматическая диафрагмальная грыжа (прямая проекция).

Анализ крови и мочи без особенностей.

При обзорной рентгеноскопии и рентгенографии в грудной полости слева обнаружен горизонтальный уровень жидкости, достигающий IV ребра с большим газовым пузырем над ним. Левый купол диафрагмы не дифференцируется, правый купол на обычном уровне, плевральные синусы свободные. Средостение смещено вправо. Ткань легких с диффузно усиленным рисунком (рис. 11).

Диагностирована левосторонняя диафрагмальная грыжа с эвентрацией желудка в грудную полость и заворот его.

В желудок введен постоянный зонд, через который выделилось 3 л геморрагической жидкости с неприятным запахом. Состояние больного улучшилось. В последующем при введении жидкой бариевой взвеси в грудной полости слева отмечено расположение желудка, петель тонкого и толстого кишечника.

Несмотря на проводимую интенсивную консервативную терапию и коррекцию водно-электролитного и белкового обмена, эвакуаторная функция желудка не восстанавливается.

20/XI 1975 г. под эндотрахеальным наркозом произведена операция (С. М. Луценко). Осуществлена торакотомия слева в VII межреберье. Левое легкое поджато. В плевральной полости расположен полностью смещенный желудок, поперечная ободочная кишка и селезенка. В области привратника выявлен звездчатый рубец, без выраженного стеноза. Через зонд эвакуировано около 3 л жидкости коричневого цвета со следами бария.

В пояснично-реберной части диафрагмы обнаружен дефект размером 8X12 см и выраженные плоскостные сращения с кишечником и селезенкой. После рассечения спаек на края дефекта диафрагмы наложены швы — фиксаторы, с помощью которых разведены края и

вправлены в брюшную полость желудок, сальник, поперечная ободочная кишка и селезенка. Произведена пластика грыжевых ворот путем образования дубликатуры двухрядными П-образными швами.

Расправлено левое легкое, дренаж в VIII межреберье. Грудная стенка послойно ушита. Послеоперационный период протекал без осложнений. Больной выписан через 20 дней. При контрольном осмотре через 10 мес после операции — состояние хорошее.

/-

Анализ результатов собственных наблюдений и данных литературы показывает, что исходы хирургического лечения травматических диафрагмальных грыж вполне благоприятны и во многом зависят от выполнения операции в плановом порядке, до наступления ущемления. При выборе показаний к операции следует согласиться с мнением тех хирургов, которые считают оперативное вмешательство показанным во всех случаях, за исключением абсолютных противопоказаний в виде тяжелых сопутствующих заболеваний.

### **Нетравматические (приобретенные) грыжи**

Приобретенные грыжи нетравматического происхождения или так называемые грыжи слабых зон, естественных отверстий диафрагмы и атипических локализаций обычно развиваются постепенно, появляются в различном возрасте и характеризуются наличием грыжевого мешка, состоящего из брюшины и париетальной плевры. По своему характеру они бывают вправимыми, невправимыми и ущемленными. Клиническая картина зависит от локализации грыжи, а также размеров и содержимого грыжевого мешка.

Парастернальные грыжи. Образование парастернальных грыж в значительной мере обусловлено наличием перед существующей шей груди но-реберной щели Ларрея. Именно этим объясняют большую частоту правосторонних грыж, так как слева большая часть треугольника прикрыта перикардом и сердцем, образуя своего рода защиту от присасывающего действия грудной полости. Эти грыжи могут быть врожденными и приобретенными. По данным Harrington (1955), 80% парастернальных грыж являются приобретенными. В происхождении их имеет определенное значение травма или интенсивная физическая нагрузка, сопровождающаяся резким повышением внутрибрюшного давления.

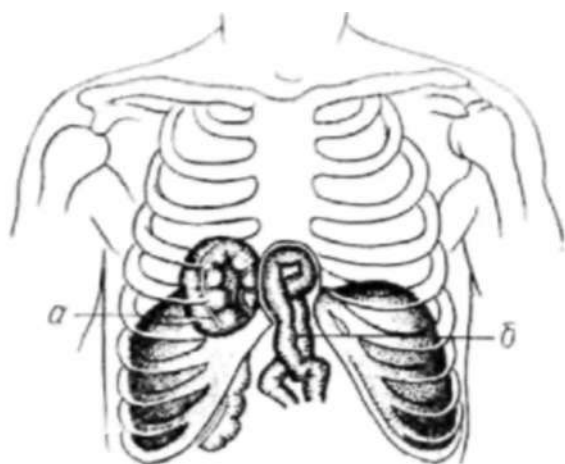


Рис. 12. Схема парастернальных грыж (по Б. В. Петровскому и др., 1965):

*a* — ретроконостеральная грыжа; *б* — ретростеральная грыжа.

1963; И. Д. Кузнецов, 1964, и др.). При этом способствующими факторами являются ожирение, снижение тонуса диафрагмы, повышение внутрибрюшного давления и ряд других обстоятельств.

По мнению Е. А. Немиро и Н. А. Балыня (1970), липома, проникая через расширенную грудино-реберную щель, как правило, захватывает вместе с собой часть брюшины в виде конуса. Этот перитонеальный конус в последующем превращается в грыжевой мешок.

Б. В. Петровский и соавторы (1965) подразделяют парастернальные грыжи на ретроконостеральные и ретростеральные (рис. 12). Содержимым парастернальной грыжи чаще всего является предбрюшинный жир, поперечная ободочная кишка или большой сальник. Клинический симптомокомплекс в определенной мере зависит от характера органов, которые находятся в грыжевом мешке. Нередко парастернальные грыжи протекают бессимптомно и их обнаруживают только при профилактических рентгенологических исследованиях. Иногда эти грыжи ошибочно расценивают как целомическую кисту перикарда.

В наших наблюдениях операции по поводу парастернальных грыж были произведены у 5 больных. Для иллюстрации приводим следующее наблюдение.

Больной В., 30 лет. Поступил в клинику 16/Н 1971 г. с диагнозом: правосторонняя грыжа диафрагмы; сопутствующие заболева-

В патогенетической связи с парастернальными грыжами находятся липомы этой же локализации. Известно, что парастернальные липомы образуются из предбрюшинной жировой клетчатки, которая расположена справа в поддиафрагмальном пространстве. По мере своего роста липома проникает через грудино-реберную щель в сердечно-диафрагмальный угол переднего средостения (В. Л. Маневич,

ния. — ревматизм, неактивная фаза, недостаточность митрального клапана без нарушения кровообращения; субкомпенсированный рубцово-язвенный стеноз привратника.

При поступлении жалобы на боли в эпигастриальной области и правом подреберье, особенно после еды: отрыжка пищей, запоры.

Впервые 6 лет назад при рентгенологическом обследовании была выявлена диафрагмальная грыжа, но жалобы отсутствовали. Спустя год появились указанные выше жалобы. С 11-летнего возраста болен ревмокардитом, периодически получает профилактическое противорсцидивное лечение. В детстве болел корью, скарлатиной, а в возрасте 20 лет — брюшным тифом.

Общее состояние удовлетворительное, телосложение правильное. Кожные покровы обычной окраски. Грудная клетка правильной формы, равномерно участвует в дыхании. Границы сердца расширены влево на 15 см, на верхушке 1 тон усилен, выслушивается грубый систолический шум, проводящийся до средней подмышечной линии. Акцент II тона на легочной артерии. Пульс 80 ударов в 1 мин, ритмичный. удовлетворительного наполнения. АД 100/60 мм рт. ст. Над легкими перкуторно легочной звук, дыхание везикулярное, несколько ослаблено справа ниже угла лопатки. Живот мягкий, безболезненный. Печень и селезенка не увеличены.

Данные ЭКГ и ФКГ: умеренно выраженная недостаточность митрального клапана. При рентгеноскопии грудной клетки и желудка справа над диафрагмой обнаружена патологическая тень, прилежащая к контуру сердца и передней грудной стенке. Верхние контуры тени четкие, интенсивность ее неоднородная — отдельные просветления и перетяжки типа гаустр. Подвижность куполов диафрагмы удовлетворительная, синусы свободны.

Пищевод и кардия не изменены. Желудок гипотоничен, расположен низко, содержит избыточный гиперсекреторный слой жидкости. Рельеф слизистой представлен грубыми, утолщенными, расширенными и извилистыми складками. Привратник деформирован и расположен эксцентрично. В области перехода в луковицу двенадцатиперстной кишки определяется язвенная ниша, болезненная при пальпации. Луковица двенадцатиперстной кишки не выполняется. Эвакуация желудка замедлена (спустя 15 ч после введения в желудке определяется половина контрастной взвеси).

Полностью опорожнение наступило через 24 ч. Начальный отдел поперечной ободочной кишки и печеночный угол смещены в грудную клетку над диафрагмой справа (рис. 13).

Диагноз — ретроконостеральная грыжа справа, язвенная болезнь желудка, субкомпенсированный стеноз привратника.

Анализ желудочного сока. Максимальные цифры: общая кислотность — 52, свободная — 24, связанная — 8.

После предоперационной подготовки 15/X 1971 г. под эндотрахеальным наркозом произведена операция. В результате срединной верхней лапаротомии обнаружен дефект диафрагмы у грудино-реберного края справа размером 10X5 см. Имеется мешок. Содержимым брюшинного грыжевого мешка является восходящая и поперечная ободочная кишка, спаянные между собой плоскостными сращениями в виде двустволки. Рассечена треугольная связка печени. Печень отодвинута книзу. Рассечены спайки в грыжевом мешке и кишечник перемещен в брюшную полость. После иссечения грыжевого мешка края дефекта диафрагмы мобилизованы и подшиты двумя

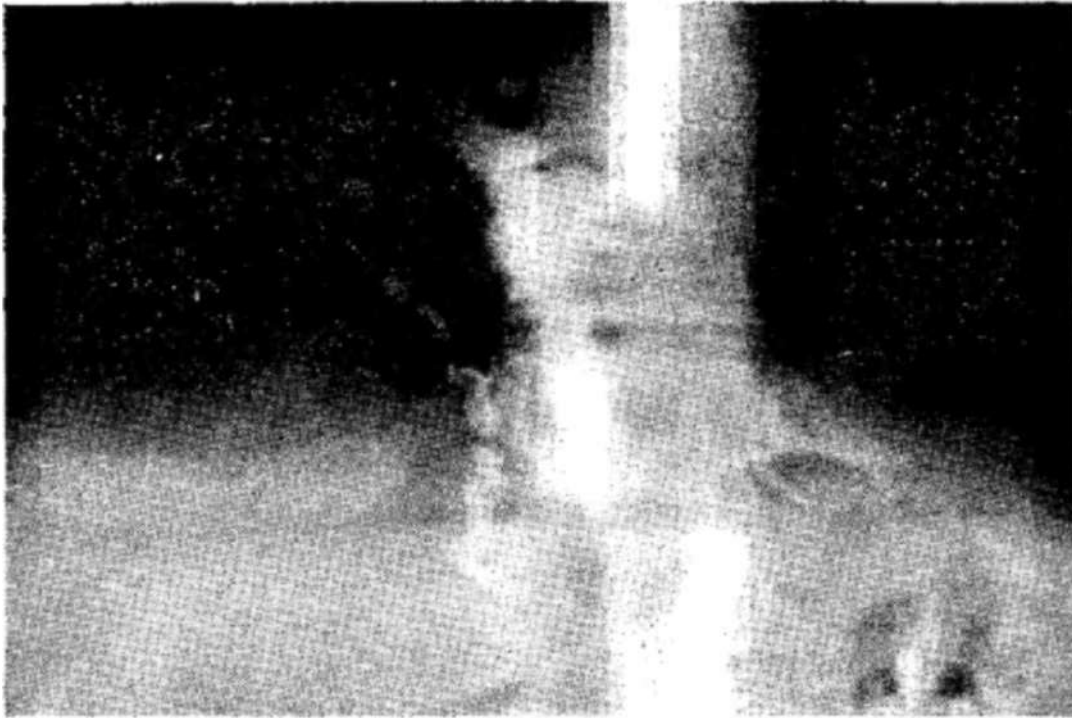


Рис. 13. Рентгенограмма больного В. после приема бариевой взвеси (прямая проекция).

рядами П-образных швов через всю толщу грудной стенки с завязыванием свободных концов нитей над ребром в отпрепарированной подкожной клетчатке.

При ревизии желудка выявлены резко выраженный рубцово-язвенный стеноз привратника и значительное расширение желудка. Произведена резекция  $\frac{1}{3}$  желудка по Гофмейстер—Финстереру с использованием аппаратов механического шва. Брюшная полость ушита наглухо до хлорвинилового дренажа. Рана зажила первичным натяжением. Послеоперационный период протекает без осложнений. Через 23 дня больной выписан в удовлетворительном состоянии.

Основными симптомами парастеральных грыж являются периодическая боль или неприятные ощущения в грудной клетке справа или в подложечной области, возникающие при физических усилиях, а также в связи с другими моментами, сопровождающимися повышением внутрибрюшного давления. У женщин нередко наступает ухудшение состояния в период беременности и родов.

По характеру течения парастеральных грыж выделяют дигестивный тип заболевания, кардиореспираторный, смещенный и бессимптомный (латентный). При дигестивном типе заболевания преобладают диспепсические явления — тошнота, рвота, чувство тяжести после приема пищи, а также вздутие живота, запоры и др. Кар-

диореспираторный тип клинических проявлений характеризуется наличием эпифренального симптомокомплекса — боль в области грудной клетки, иногда в области сердца, сердцебиение, кашель, одышка. Возможна комбинация симптомов различных групп, что дает возможность говорить о смешанных формах.

Диагностика парастернальных грыж требует всестороннего обследования. Так, если в содержимое грыжевого мешка входит полый орган, то перкуторно можно выявить зону высокого тимпанита между областью печени и сердца, а при аускультации — кишечные шумы. При ущемлении возникает клиническая картина странгуляционной кишечной непроходимости.

Основным методом диагностики парастернальной грыжи является рентгенологическое исследование. При этом отмечается затемнение у передневнутреннего отдела правой половины грудной клетки, которое отграничено от легочной ткани и имеет овальную или неправильную форму. Возможно незначительное смещение сердца влево. В боковых проекциях отмечается затемнение, прилежащее к передней грудной стенке и расположенное выше тени печени.

Рентгенологические признаки варьируют в зависимости от характера содержимого грыжевого мешка. Так, кишечная петля представляется в виде неоднородного крупноячеистого затемнения. При наличии сальника в кардиодиафрагмальном углу выявляется интенсивная, однородная тень.

Контрастирование кишечника серноокислым барием или путем раздувания газом, а также пневмоперитонеум позволяют не только уточнить диагноз, но и решить вопрос о содержимом грыжевого мешка.

Клиническое течение парастернальных грыж большей частью бывает малосимптомным. Нередко они симулируют различные заболевания и выявлению их способствует лишь рентгенологическое исследование. Учитывая угрозу ущемления, операция является вполне обоснованным и радикальным методом хирургического лечения.

В качестве оперативного доступа используют трансабдоминальный и трансторакальный, последний особенно часто является методом выбора, когда нельзя с уверенностью исключить до операции патологию со стороны органов грудной клетки, требующую оперативного

вмешательства, а также при подозрении на внутригрудные сращения.

Трансабдоминальный доступ является менее травматичным и более удобным при ушивании грыжевых ворот. Его чаще применяют при ущемленной парастернальной грыже. Преимущество вариантов такого доступа (верхняя срединная лапаротомия, трансректальный, косо-подреберный) отмечают Л. Г. Завгородний (1956), С. Я. Долецкий (1960), Б. В. Петровский и соавторы (1965), Zenker (1947) и другие.

Трансабдоминальный доступ дает возможность более полно провести ревизию содержимого грыжевого мешка и осуществить его перемещение. При узких грыжевых воротах края дефекта растягивают крючками или рассекают ножницами заднебоковой край его в латеральном направлении. При этом не исключена возможность развития такого осложнения, как пневмоторакс, что диктует необходимость применения эндотрахеального наркоза.

После вправления грыжевого содержимого и рассечения сращений производят перемещение грыжевого мешка путем выворачивания его с помощью кровеостанавливающих зажимов. Грыжевой мешок иссекают. При наличии прочных сращений, фиксирующих грыжевой мешок в грудной полости, допустимо оставление его неудаленным. Однако это требует в послеоперационном периоде повторных пункций в целях предупреждения инфицирования скапливающейся в нем жидкости.

Пластика грыжевых ворот производится П-образными матрацными швами, при создании дубликатуры с помощью второго ряда отдельных швов. Если у переднего края грыжевых ворот ткань диафрагмы отсутствует, тогда диафрагму подшивают к надкостнице грудины, надхрящнице ребер, межреберным мышцам и к задней стенке влагалища прямой мышцы живота по методике А. А. Троянова.

Трансторакальный доступ проводится через VII межреберье. Пересечение реберной дуги значительно расширяет подход и облегчает пластику грыжевых ворот. При этом со стороны плевральной полости в сердечно-диафрагмальном углу под плеврой обнаруживают округлое образование. После рассечения плевры над этим образованием тупо выделяется грыжевой мешок или жировой комок. Обычно ножка жировика уходит под диафрагму

через грыжевые ворота. При наличии предбрюшинного жировика или гантелевидной липомы операция предусматривает рассечение брюшины в целях ревизии брюшной полости. Липому удаляют путем вылущивания через отверстие в диафрагме. При наличии грыжевого мешка его вскрывают, вправляют содержащиеся в нем органы, а сам мешок иссекают с последующим ушиванием шейки.

Пластика грыжевых ворот осуществляется по методу А. А. Троянова путем подшивания края диафрагмы к боковой стенке грудной клетки. Б. В. Петровский и соавторы (1965) рекомендуют проведение швов через заднюю стенку влагалища прямой мышцы живота и надхрящницу ребер. Kuntzcn (1957) предлагает прошивать край диафрагмы П-образными швами. Затем специальным стилетом прокалывается вся толщина грудной стенки и концы нитей выводятся наружу через один прокол. При этом нити проводят выше и ниже ребра. При завязывании нити узлы погружают в подкожную клетчатку до ребер. Отрицательной стороной этого метода является опасность постепенного ослабления швов в результате интерпозиции над ребром подкожного жирового слоя.

Большинство хирургов отмечают, что пластика при парастеральных грыжах диафрагмы надежно обеспечивается путем подшивания края диафрагмы к межреберным мышцам и надкостнице ребер по одному из указанных выше методов.

**Пояснично-реберные диафрагмальные грыжи.** Грыжи этой локализации или грыжи щели Богдалека встречаются довольно редко, причем чаще у детей и преимущественно слева. Грыжевое выпячивание имеет грыжевой мешок, а его содержимым являются обычно кишечные петли, реже — желудок, селезенка и почка.

Клиническая картина грыжи щели Богдалека аналогична грыжам других локализаций. Симптоматика ее в определенной мере зависит от характера содержимого грыжевого мешка и наличия ущемления. В диагностике решающее значение имеют данные рентгенологического исследования, особенно с использованием пневмоперитонеума.

При рентгенографии и рентгеноскопии в области грыжи отмечается неподвижность диафрагмы или парадоксальная ее подвижность. В области заднего ската диа-

фрагмы вблизи реберно-позвоночной ее борозды в боковой проекции нередко определяется неоднородное образование — петли кишок. Дополнительные рентгенологические данные выявляются при контрастировании кишечника.

Лечение пояснично-реберных грыж только оперативное. Операцию выполняют с учетом общих принципов, характерных для вмешательства по поводу заднебоковых дефектов диафрагмы.

**Грыжи** атипичных локализаций. Истинные грыжи атипичных локализаций встречаются чрезвычайно редко. К ним относятся диафрагмо-перикардальные грыжи (дефект фудинной части диафрагмы и прилежащей части перикарда), ретростернальные (при отсутствии фудинной части диафрагмы), пищеводно-аортальные (при отсутствии перегородки между диафрагмальными отверстиями аорты и пищевода) и другие.

К грыжам редкой локализации относятся грыжи, возникающие через щель симпатического нерва, по ходу чревного нерва, межреберных нервов, через отверстие для аорты и нижней полой вены. Эти грыжи встречаются весьма редко и диагностируются во время операций. Техника операции сводится к выделению и иссечению грыжевого мешка, перемещению грыжевого содержимого и последующей пластике, которую чаще всего осуществляют методом простого ушивания или образования дубликатуры диафрагмы.

**Грыжи пищеводного отверстия диафрагмы.** В хирургической патологии значительную роль приобретают нарушения функциональной связи диафрагмы и кардиального отдела пищевода. Эти нарушения наиболее выражены при грыжах пищеводного отверстия, а также при хирургических вмешательствах в области пищевода и кардии.

Вопрос о том, влияют ли мышечные края пищеводного отверстия диафрагмы на замыкательный аппарат кардиального отдела пищевода, окончательно не выяснен и требует изучения.

Б. В. Петровский и соавторы (1965) считают, что барьерная функция кардии в основном обеспечивается двумя компонентами: 1) вентильным действием клапана Губарева и 2) жомным действием мышечного циркулярного слоя, так называемой физиологической кардией.

При анализе данных литературы отмечено, что диафрагма имеет непосредственное отношение к замыкательной функции кардии.

Laimer (1883) описал наличие соединительнотканной мембраны между пищеводом и диафрагмой. Волокна этой мембраны тесно вплетены в пищеводную фасцию и частично в мышечный слой пищевода на протяжении 1—3 см, образуя фиксацию пищевода с диафрагмой.

Образование третьего физиологического сужения пищевода (в области пищеводного отверстия диафрагмы) большинство авторов объясняют давлением на пищевод мышечных ножек диафрагмы. Однако еще Д. Морозов (1887) связывал это сужение с наличием описанной им межплевральной связки, являющейся уплотненной частью внутри грудной фасции.

Schlegel (1958) отмечает наличие в области пищеводного отверстия диафрагмы прочной зоны, которая образована утолщением рыхлой клетчатки, окутывающей пищевод в виде фасции. Именно в области пищеводного отверстия диафрагмы к пищеводу отходят плотные соединительнотканые перемычки, которые связаны с верхней (внутригрудной) и нижней (внутрибрюшной) фасциями диафрагмы.

Таким образом, кардиальный отдел пищевода и диафрагма имеют между собой тесную анатомическую связь и в функциональном отношении представляют своеобразный комплекс. Этот комплекс подвержен сложным нарушениям при образовании грыжи пищеводного отверстия диафрагмы.

Важная роль в функции кардии принадлежит клапану Губарева и наличию острого угла Гиса. Как известно, А. П. Губарев (1888) доказал вентильное действие складки, образуемой слизистой оболочкой желудка на границе перехода пищевода в желудок. Анатомическая и функциональная выраженность этой складки связана с остротой угла, образованного левой стенкой пищевода и дном желудка (угол Гиса). При более остром угле лучше выражен клапан Губарева и тем сильнее его замыкательная функция, которая препятствует образованию желудочно-пищеводного рефлюкса. Именно при грыжах пищеводного отверстия диафрагмы нарушается клапанная функция кардиального отверстия. Усилению функции клапана Губарева способствуют сокращения косых мышечных воло-

кон и наличие газового пузыря в желудке, который прижимает кардиальную складку вплотную к правой стенке пищевода.

Исследованиями Я. Г. Диллона (1938), Sauerbruch (1927), Allison (1946) и других авторов доказано влияние сокращений диафрагмы на запирательную функцию кардии и усиление ее при глубоком вдохе. Кроме того, вентильная функция кардии повышается под воздействием кислого желудочного содержимого путем повышения тонуса кардии.

Грыжи пищеводного отверстия могут быть врожденными и приобретенными. В происхождении этих грыж имеют определенное значение аномалии эмбрионального развития, что обычно проявляется в раннем детском возрасте.

По мнению С. Я. Долецкого (1970), характерной особенностью врожденных грыж пищеводного отверстия диафрагмы является отсутствие полноценного замыкающего пищеводного кольца, образованного медиальными ножками диафрагмы.

Обычно отмечают недоразвитие правой медиальной ножки, которая оказывается более тонкой, малоэластичной и менее прочной.

По данным большинства авторов, грыжи пищеводного отверстия являются заболеванием пожилых людей, составляя лишь 19% у лиц в возрасте моложе 40 лет (Б. В. Петровский с соавт., 1965). В старческом возрасте причиной грыж является атрофия мышечного кольца пищеводного отверстия, опущение диафрагмы с последующим расширением пищеводного отверстия, а также расслабление фасциальных связей пищевода (В. Я. Баранков, 1957).

Наряду с возрастной инволюцией диафрагмы, имеет значение повышение внутрибрюшного давления под влиянием различных причин, так как основным предопределяющим фактором в происхождении грыж пищеводного отверстия является нарушение прочности пищевода-диафрагмальной мембраны. Эта мембрана прочно фиксирует пищевод в результате вплетения ее волокон в мышечный слой пищевода на протяжении 1—3 см. Чрезмерное растяжение этой мембраны, истончение ее и разрывы обуславливают пролабирование кардиальной части Желудка в грудную полость.

Б. В. Петровский с соавторами (1965) предложил следующую классификацию грыж пищеводного отверстия диафрагмы:

- I. Грыжи пищеводного отверстия скользящего (аксиального) типа:
  1. Пищеводная грыжа пищеводного отверстия (смещение в средостение абдоминального отрезка пищевода).
  2. Кардиальная грыжа (смещение в грудную клетку абдоминального отрезка пищевода, кардии и части кардиального отдела желудка).
  3. Кардио-фундальная грыжа (смещение кардии и дна желудка).
- II. Грыжи пищеводного отверстия параэзофагеального типа, когда органы брюшной полости смещаются вверх рядом с пищеводом:
  1. Фундальная грыжа пищеводного отверстия.
  2. Антральная грыжа.
  3. Кишечная грыжа (тонкокишечная и толстокишечная).
  4. Комбинированная кишечно-желудочная грыжа.
  5. Сальниковая грыжа.
- III. Гигантские грыжи пищеводного отверстия:
  1. Субтотальная желудочная грыжа.
  2. Тотальная желудочная грыжа.
- IV. Короткий пищевод первой и второй степени:
  1. Приобретенный короткий пищевод.
  2. Врожденный короткий пищевод (грудной желудок).

Скользящие или аксиальные грыжи пищеводного отверстия диафрагмы являются наиболее частым видом грыж (85—90%) среди различных видов диафрагмальных грыж (А. А. Липко, 1963; Е. М. Каган, 1968; И. Х. Рабкин, 1969, и др.). Скользящими их называют вследствие мезоперитонеальной топографии кардии, которая смещается в средостение и формирует грыжевой мешок. Скользящая грыжа может быть фиксированной и нефиксированной.

Клиническая картина грыж пищеводного отверстия зависит от перемещения вверх пищевода и расширения угла Гиса, ведущего к сглаживанию клапана Губарева и появлению желудочно-пищеводного рефлюкса. Наряду с этим имеет значение наличие пептического эзофагита, кровотечения, различных вегетативных и эмоциональных расстройств, а также других осложнений.

Большинство исследователей считают рефлюкс-эзофагит основной причиной клинического проявления грыж пищеводного отверстия. Однако это осложнение возникает далеко не у всех больных. Обычно признаки диафрагмальной грыжи такие же, как при гастрите, язвенной болезни или холецистите. Боль является наиболее частым

симптомом, характер ее обычно жгучий или тупой; локализация высоко в подложечной области за мечевидным отростком, иногда иррадирует в область сердца, в левое подреберье или область лопаток. Болевой синдром возникает через 30—60 мин после еды, нарастает при лежащем положении, физических усилиях (наклоне туловища вперед) и повышении внутрибрюшного давления (сдавление живота), после обильного приема пищи, употребления газообразующей пищи (молоко, горох и др.).

Кроме приступа боли, часто отмечают наличие диспепсических расстройств в виде изжоги, кислых отрыжек, срыгиваний, «пищеводных» рвот, тошноты и дисфагии перемежающегося характера. Из других симптомов заслуживают внимания одышка, рефлексорная стенокардия, желудочные кровотечения и анемия.

Таким образом, субъективные жалобы — чувство жжения, боль, иррадирующая вверх за грудиной или в левое подреберье и усиливающаяся в горизонтальном положении, отрыжка и другие диспепсические явления — указывают на нарушение функции кардиального сфинктера. Приобретают важное значение анамнестические указания на увеличение интенсивности боли и чувства жжения при положении больных на спине, после приема газированных напитков и улучшение при вставании.

По данным Б. В. Петровского с соавторами (1967), основные симптомы скользящей грыжи пищеводного отверстия диафрагмы обусловлены наличием желудочно-пищеводного рефлюкса и, в меньшей мере, сдавлением желудка в области грыжевых ворот. Причиной рефлюкса является выпрямление угла Гиса в результате смещения абдоминального отдела пищевода и кардии в средостении с последующим нарушением клапанной функции кардии.

Gresser (1967), анализируя результаты 90 операций, произведенных по поводу скользящих и параэзофагеальных грыж, отмечает наиболее частой причиной диагностических ошибок неполное обследование. В одной трети случаев грыжи были случайной находкой, а наличие жалоб объясняли другими причинами. В связи с этим автор рекомендует строго исключить заболевания, сопровождающиеся сходной симптоматологией.

Ведущее место в диагностике принадлежит рентгенологическому исследованию, особенно с компрессией брюшной стенки и в положении по Тренделенбургу. При

этом основным критерием является наличие над диафрагмой какой-либо части желудка в виде депо контрастной взвеси.

К косвенным рентгенологическим признакам относятся: задержка контрастной взвеси над кардией, уплощение свода желудка, деформирование медиальной части газового пузыря желудка, расширение угла Гиса, искривление или извитость дистального отрезка пищевода, желудочно-пищеводный рефлюкс.

А. А. Липко (1963) по рентгенологическим признакам различает 3 стадии скользящих грыж пищеводного отверстия: I стадия характеризуется пролабированием в грудную полость брюшной части пищевода и незначительной части кардиального отдела. Размер грыжи составляет 2—3 см, в вертикальном положении легко вправляется; II стадия отличается смещением в грудную полость брюшной части пищевода и кардиальной части желудка или преддверья на 5—6 см выше диафрагмы; III стадия сопровождается значительным смещением желудка.

У<sup>А</sup>-Лечение грыж пищеводного отверстия диафрагмы зависит от характера грыжи — скользящая или параэзофагеальная. Ввиду риска ущемления при параэзофагеальных грыжах показана операция.

- / При скользящих грыжах, независимо от величины их, хирургическое лечение не является абсолютно показанным. Только тяжелая клиническая картина и неэффективность консервативного лечения является показанием к оперативному вмешательству.

Б. В. Петровский с соавторами (1967), наблюдая около 700 больных со скользящей грыжей пищеводного отверстия диафрагмы, в (большинстве случаев отмечал явления недостаточности кардии и рефлюкс-эзофагита.

Большинство исследователей отмечают отсутствие показаний для оперативного лечения скользящих грыж пищеводного отверстия. Обычно рекомендуется вертикальное положение после приема пищи, приподнятое изголовье в постели, назначение препаратов, снижающих желудочную секрецию, абсорбентов кислотности и соблюдение соответствующей диеты.

Хирургическое лечение показано лишь при мучительных проявлениях болезни и осложнениях (кровотечение, анемия, язвенный эзофагит, пептическая стриктура пищевода и другие).

Среди множества различных способов хирургического лечения грыж пищеводного отверстия диафрагмы имеет три основных принципа — гастропексия, пластика грыжевых ворот и комбинированные методы.

Большинство хирургов предпочитает трансабдоминальный доступ. В последний период более широкое применение находят трансплевральные вмешательства, хотя они несомненно являются более травматичными.

Мы использовали преимущественно трансабдоминальный доступ. Всего прооперировано 12 больных в возрасте 0—65 лет, из них мужчин — 6, женщин — 6. Трансторакальный доступ применяли у 4 больных; у остальных была произведена лапаротомия. Эзофагофундопликация по Ниссену выполнена в 8 случаях. При трансторакальном вмешательстве в 1 случае выполнена фундопликация и пластика пищеводного отверстия диафрагмы путем ушивания его, а в 3 случаях — только пластика диафрагмы. У всех больных фундопликацию и пластику грыжевых ворот производили на желудочном зонде, введенном в пищевод. Все оперированные больные выздоровели. При контрольном обследовании через год рецидивов не отмечено.

В основу хирургического лечения грыж пищеводного отверстия положен патофизиологический принцип, так как одним лишь перемещением желудка в брюшную полость и пластикой грыжевых ворот не всегда достигают желаемого эффекта, особенно если не устранен желудочно-пищеводный рефлюкс. Поэтому операцией выбора остается фундопликация по Ниссену.

Оперативное вмешательство производят преимущественно трансабдоминально. При этом рассекают левую треугольную и венечную связки печени, а затем малый сальник между лигатурами выше от левой желудочной артерии и вверх до правого края пищеводного отверстия. Переднюю стенку пищеводно-диафрагмальной мембраны рассекают продольно сверху до диафрагмы и разводят медиальные ножки, после чего пальцем выделяют терминальный отдел пищевода. Пищевод придерживают фиксатором из марли. Далее осуществляют мобилизацию кардии и дна желудка. Выполнение этого этапа операции заметно облегчается, если ввести пальцы в сальниковую сумку через дефект в малом сальнике или через рассеченную желудочно-ободочную связку слева.



Рис. 14. Эзофагофундопликация по Ниссену (по Б. В. Петровскому и др., 1965).

Фундопликации обычно предшествует ушивание диафрагмальных ножек позади пищевода узловатыми шелковыми швами. При очень широких грыжевых воротах дополнительно накладывают швы сбоку от пищевода. Грыжевые ворота суживают до такой степени, чтобы рядом с пищеводом при наличии в нем желудочного зонда можно было провести кончик пальца.

Фундопликация выполняется после проведения дна желудка за пищевод и вправо. Накладываются отдельные швы на переднюю стенку желудка слева от пищевода, захватывается стенка пищевода и задняя стенка желудка справа от пищевода. При этом пищевод должен свободно окутываться желудочной манжеткой, а верхний шов следует располагать на 5 см выше кардии, чтобы манжетка вокруг пищевода была шириной до 5 см (рис. 14).

Перед завязыванием нижних швов рекомендуется извлечь пищеводную держалку. Обычно на желудок накладывают двухрядный шов, причем особое внимание обращают на поверхностное расположение швов, чтобы избежать нарушения герметизма более тонкой желудочной стенки в области дна желудка. Вершину фундопликационной манжетки фиксируют отдельными швами к стенке пищевода и к диафрагме. Желудочный зонд извлекают и вводят тонкий зонд. Ошибки могут усилить

жалобы вследствие регургитации. Наиболее частыми ошибками при этой операции являются слишком высокое наложение манжетки или создание дубликатуры с фиксацией к жировой, а не к мышечной ткани. Диаметр образованной дубликатуры должен составлять не менее 12 мм, чтобы не сдавливался пищевод и не выскальзывал из нее.

В отличие от методики задней крурорафии ряд хирургов (М. П. Гвоздев, 1972) отдает предпочтение ушиванию диафрагмального отверстия кпереди от пищевода. В техническом отношении эта операция легче, поскольку при этом выделяется только передняя полуокружность пищевода.

Техника передней крурорафии заключается в выделении передней полуокружности пищевода без скелетирования его в нижнем отделе. Накладывают отдельные швы, захватывая большие участки диафрагмы с каждой стороны. Завязыванием швов суживается пищеводное отверстие, при этом восстанавливается острый угол Гиса и клапан Губарева. Противопоказанием к передней крурорафии является укорочение пищевода II степени. При сочетании фундопликации с передней крурорафией рекомендуется вначале выполнить фундопликацию, затем завязать лигатуры, суживающие пищеводное отверстие спереди.

При патологии, связанной с коротким пищеводом, используют преимущественно трансплевральный доступ. Так как низведение кардии затруднено, рекомендуется производить не крурорафию, а надсечение переднего края пищеводного отверстия и расширение грыжевых ворот. После фундопликации осуществляют медиастинализацию кардии, то есть фундопликационная манжетка и кардиальный отдел желудка после сагиттальной диафрагмотомии перемещаются в средостение, где фиксируются отдельными швами к краям грыжевых ворот, а желудок подшивается к ножкам диафрагмы.

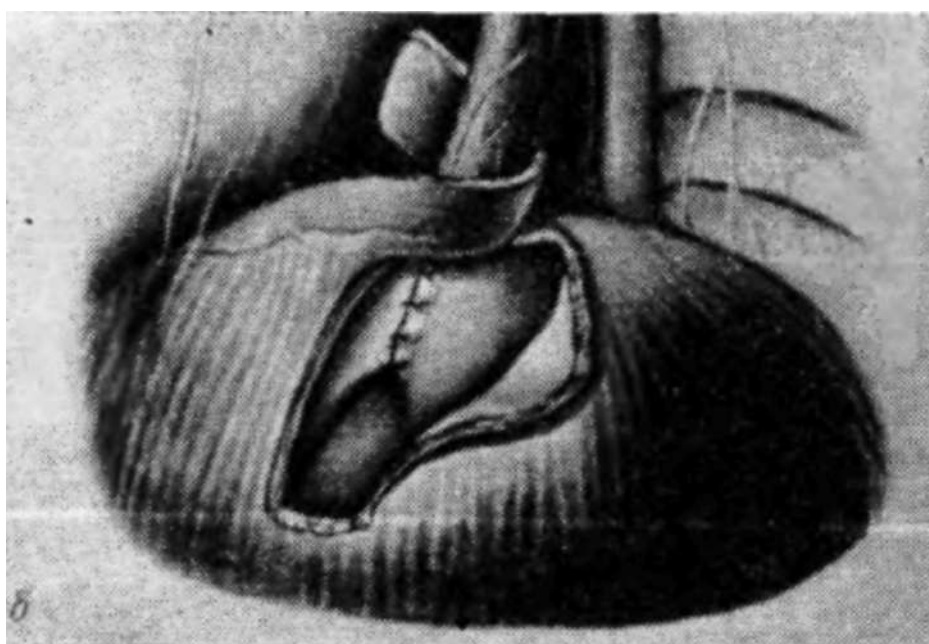
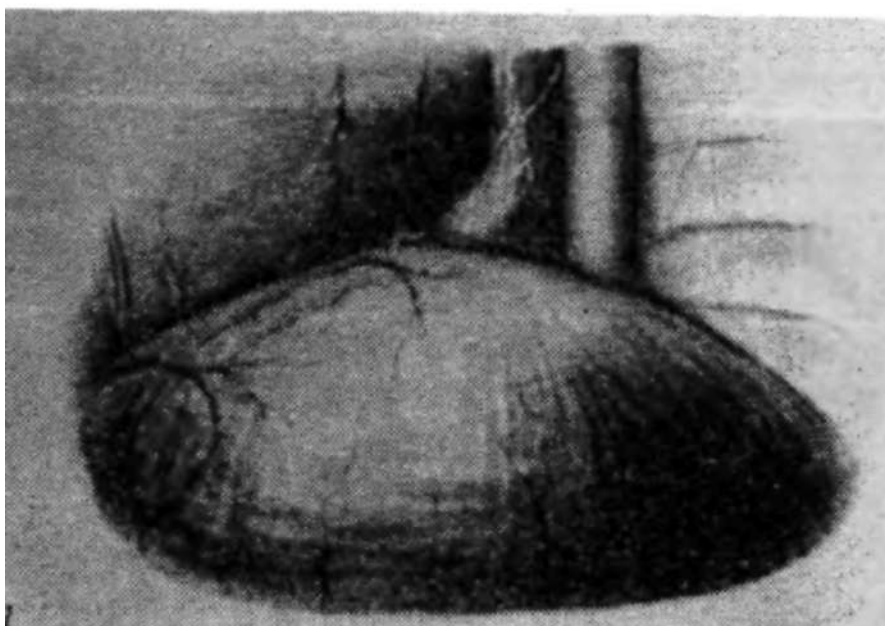
Проблема хирургического лечения короткого пищевода II — III степени нередко связана с реконструкцией кардио-эзофагеальной зоны путем гастропластики. Ряд хирургов для лечения эзофагита, осложняющего короткий пищевод, применяют резекцию желудка, пилороластику по Финнею и ваготомию или комбинацию герниопластики с указанными операциями.

Другие операции при грыжах пищеводного отверстия чаще применяются в комбинации с фундопликацией, но возможно и отдельное их использование. Гастропексия заключается в подшивании малой кривизны желудка к париетальной брюшине передней брюшной стенки или к краям грыжевых ворот. Эта операция является мало-надежной и допускается лишь у весьма ослабленных больных.

У /Пластику грыжевых ворот в качестве самостоятельной операции осуществляют сшиванием ножек диафрагмы узловыми швами. Технически она детально разработана Harrington (1955). Операцию производят трансабдоминально, грыжевой мешок иссекают с сохранением части его на желудке. Большие и трудно удалимые грыжевые мешки оставляют после нанесения множественных насечек. Грыжевые ворота радиально суживают отдельными швами, а желудок подшивают к куполу диафрагмы, используя часть тканей грыжевого мешка.

Трансплевральные операции грыж пищеводного отверстия диафрагмы по методу Allison производятся через левостороннюю торакотомия. После мобилизации нижнего отдела пищевода его удерживают фиксатором и радиально рассекают диафрагму антелатерально от пищеводного отверстия. Через разрез диафрагмы в грыжевой мешок вводят пальцы со стороны брюшной полости, затем рассекают и иссекают его, оставляя полоску тканей вокруг пищевода. Фиксатор пищевода проводится через пищеводное отверстие и затем через разрез диафрагмы в грудную клетку. Это способствует перемещению кардии в брюшную полость. Через разрез диафрагмы со стороны брюшной полости осуществляют подшивание оставленного венчика тканей грыжевого мешка на пищеводе к нижней поверхности диафрагмы у пищеводного отверстия. Пищеводное отверстие частично ушивают со стороны грудной клетки. Разрез в диафрагме ушивают. Недостатком операции по методу Allison является отсутствие достаточной коррекции угла Гиса, что иногда приводит к неполному устранению рефлюкса.

Пластика грыжевых ворот путем реконструкции пищеводного отверстия диафрагмы предложена Merendino, Varco и Wangenstein. Операция основана на перемещении пищевода кпереди и влево с ушиванием естественного пищеводного отверстия. Б. В. Петровский (1965)



применил антелатеральное смещение пищевода и формирование нового пищеводного отверстия, используя окутывание пищевода диафрагмальным лоскутом на ножке (рис. 15). Предложено также использовать аллопластические материалы. Однако в клинической практике необходимость их применения остается весьма проблематичной.

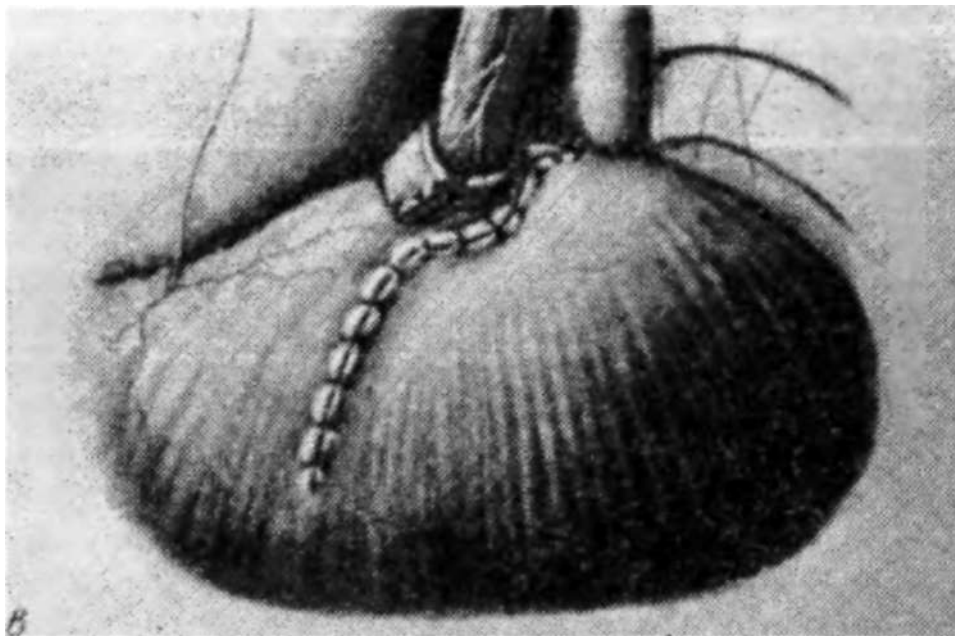


Рис. 15. Пластика грыжевых ворот с использованием лоскута диафрагмы (по Б. В. Петровскому и др., 1965):

*a* — вид грыжи со стороны левой плевральной полости: *б* — после фундоатакаши выкроенный лоскут диафрагмы обведен вокруг пищевода: *в* — шов диафрагмы.

В настоящее время наиболее рациональным методом хирургического лечения скользящих грыж пищеводного отверстия диафрагмы является комбинированный, основанный на принципе эзофагофундопликации и пластике грыжевых ворот путем задней крурорафии. Предпочтение отдают трансабдоминальному доступу. При наличии короткого пищевода применяют преимущественно трансплевральный. Вначале производится расширение грыжевых ворот путем рассечения переднего края пищеводного отверстия, эзофагофундопликация и медиастинализация кардии. При этом фундопликационную манжетку и кардиальный отдел желудка перемещают в средостение и фиксируют к краям пищеводного отверстия диафрагмы.

Отдаленные результаты операций при грыжах пищеводного отверстия диафрагмы, по сводной статистике Б. В. Петровского и Н. Н. Каншина, оценивают хорошими—70—85%. Частота рецидивов составляет 3—12% при торакальных доступах, колеблясь от 2,6 до 37% при абдоминальных доступах. Эффективность оперативных вмешательств обусловлена главным образом выбором показаний к операции и правильной техникой ее выполнения.

Параэзофагеальные грыжи пищеводного отверстия. Отличительной особенностью этой группы грыж является смещение вверх рядом с пищеводом дна или антрального отдела желудка, кишечника, сальника или различной комбинации органов. Параэзофагеальные грыжи являются истинными, причем локализация грыжевого мешка по отношению к пищеводу может быть правосторонней, левосторонней, центральной или двусторонней.

В клинической практике эти грыжи встречаются редко, однако значение их определяется склонностью к ущемлению и развитию таких осложнений, как язвы, кровотечения, хроническая непроходимость и другие.

Симптомы параэзофагеальных грыж зависят от характера содержимого грыжевого мешка и степени смещения. При этом отмечается преимущество желудочно-кишечных или сердечно-легочных расстройств. Наиболее часто возникают боль в эпигастральной области и за грудиной после приема пищи, явления застоя содержимого в желудке, реже — отрыжки, рефлюкс-эзофагит, гастрит или язвенная болезнь. При ущемлении развивается картина соответственно ущемленному органу.

Решающее значение в диагностике параэзофагеальных грыж принадлежит рентгенологическому исследованию пищевода и желудка (Г. А. Зедгенидзе, Л. Д. Линденбрaten, 1957; И. Х. Рабкин, А. А. Акпербеков, 1973, и др.). В хирургическом лечении параэзофагеальных грыж преобладает дифференцированный подход. В отличие от скользящих пищеводных грыж фундопликация при этом является неэффективной.

По мнению И. Д. Корабельникова (1966), К. Т. Овнатяна и Л. Г. Завгороднего (1967) и других, при параэзофагеальных грыжах наиболее целесообразной является комбинированная операция (закрытие грыжевых ворот наложением швов на края дефекта диафрагмы и фиксация дна и верхней части большой кривизны желудка к куполу диафрагмы или к передней брюшной стенке по Ниссену).

## РЕЛАКСАЦИЯ ДИАФРАГМЫ

Впервые релаксацию диафрагмы описал Petit в 1774 г., подразумевая под этим понятием полное расслабление куполов и высокое ее стояние. В клинической прак-

тике употребляют и такие термины, как «эвентрация диафрагмы», «первичная диафрагма», «мегафрения», а для обозначения ограниченных выпячиваний участка купола диафрагмы — термины «ограниченная релаксация диафрагмы», «частичная эвентрация», «мягкая» диафрагма, «дивертикул диафрагмы» и др. Наибольшее клиническое признание получил термин релаксация диафрагмы.

В основе этого заболевания лежит неполноценность мышечных элементов диафрагмы. Релаксация может быть врожденного и приобретенного характера. Причиной врожденного недоразвития диафрагмы Neuman (1919) считал аплазию или внутриутробную травму диафрагмального нерва.

По мнению исследователей, врожденная релаксация обусловлена конституционной неполноценностью мышц диафрагмы, которая приводит в последующем ко вторичному смещению ее вверх. П. А. Куприянов (1960) считает причиной релаксации порок развития, заключающийся в отсутствии мышечной и сухожильной ткани в куполе диафрагмы.

По данным Stanfler и Grob (1973), среди обследованных 23 детей с релаксацией диафрагмы у 12 причиной развития ее был травматический родовой паралич диафрагмального нерва, у 9 — гипоплазия диафрагмы и у 2 — высокое стояние диафрагмы в результате плеврита.

Релаксация приобретенного характера является следствием неполноценности мышечной ткани диафрагмы, возникающей в связи с атрофическими и дистрофическими изменениями мышц, при переходе на нее воспалительных изменений с серозных покровов или вследствие самостоятельных воспалительных процессов в диафрагме (П. А. Ясницкий, 1946; Е. М. Кимбаровская 1970, и др.). Важным моментом является травма диафрагмы (П. А. Ломовицкий, 1910).

Результаты собственных исследований, а также анализ данных большинства исследователей (П. А. Ясницкий, 1946; Е. М. Боровый, 1958, и др.) показали, что основной причиной релаксации диафрагмы является травма. В результате травмы диафрагмального нерва любого происхождения (операция, воспалительный или опухолевой процесс) развивается вторичная нейротическая дистрофия мышц, истончение, нарушение подвижности и последующее высокое стояние купола диафрагмы

(Н. О. Николаев, 1960; Л. Г. Завгородний, Л. М. Ботвинов, 1969).

Длительное время релаксацию диафрагмы рассматривали как малосимптомное или даже бессимптомное заболевание, и в противоположность диафрагмальной грыже, не представляющее угрозы для жизни больного. Однако наряду с бессимптомным течением, встречаются формы, клинически проявляющиеся нарушением в пищеварительной, дыхательной, сердечно-сосудистой и ряде других систем.

Симптомы релаксации зависят от смещения диафрагмы и прилежащих к ней органов. В каждом отдельном случае на первый план выступает определенная группа симптомов со стороны тех органов, функция которых наиболее нарушена. В зависимости от этого выделяют три группы нарушений: дыхательные, сердечно-сосудистые и желудочно-кишечные.

В анамнезе лиц, страдающих этой патологией, отмечают длительное течение сопутствующего заболевания, указание на перенесенные в прошлом травму живота или грудной клетки, плеврит, туберкулез. Следует подчеркнуть, что плеврит может симулировать сама релаксация диафрагмы.

Б. В. Петровский и соавторы (1965) выделяют 4 формы клинического течения релаксации диафрагмы: бессимптомную, со стертыми клиническими проявлениями, с выраженными клиническими симптомами и осложненную (заворот желудка, язва желудка, кровотечение и др.). У детей выделяют особую форму с выраженными кардиореспираторными нарушениями. Клинические симптомы зависят от локализации и степени релаксации. Известно, что левосторонняя релаксация сопровождается более тяжелыми нарушениями.

Общие жалобы характеризуются указанием на приступы боли, потерю массы, иногда приступы слабости, вплоть до обморочного состояния, сердцебиение, одышку, кашель. Они обусловлены смещением и ротацией сердца, а также выключением половины диафрагмы из дыхания.

Со стороны желудочно-кишечного тракта ведущими клиническими симптомами являются ощущение тяжести после еды, частые отрыжки, икота, изжога, урчание в животе, тошнота, рвота, метеоризм и запоры, дисфагия и ре-

цидивизирующие желудочно-кишечные кровотечения. Причиной указанных жалоб является выпадение динамической функции диафрагмы, перегиб абдоминального отдела пищевода, заворот желудка с растяжением его и нарушением кровообращения, наличие язв, эрозивного гастрита или венозного стаза и желудочного кровотечения. Описаны даже случаи гангрены желудка.

При объективном обследовании определяют симптомы Гувера — более сильное отклонение при вдохе левой реберной дуги кверху и кнаружи. Перкуторно отмечают увеличение и смещение кверху пространства Траубе. Нижняя граница легких спереди приподнята кверху до II—IV ребра, граница сердечной тупости смещена вправо. При аускультации выявляют приглушенные сердечные тоны, ослабленное дыхание, кишечные шумы и урчание или шум плеска над грудной клеткой.

Инструментальные исследования дают возможность выявить нарушения внешнего дыхания, особенно ЖЕЛ. Для электрокардиограммы таких больных характерно замедление внутрижелудочковой проводимости, нарушение коронарного кровообращения и появление экстрасистол.

Рентгенологическое исследование является решающим в диагностике релаксации, причем имеют значение следующие симптомы: 1) стойкое повышение уровня расположения соответствующего купола диафрагмы до 2—3 ребра; 2) в горизонтальном положении диафрагма и прилежащие к ней органы смещаются кверху; 3) контуры диафрагмы представляют ровную, непрерывную дугообразную линию. Нередко выявляется компрессия легкого и смещение сердца вправо.

Характерным рентгенологическим признаком является симптом Альшевского — Винбека — парадоксальные движения диафрагмы, то есть подъем при глубоком вдохе и опускание на выдохе. Парадоксальные движения диафрагмы лучше выявляются при проведении функциональной пробы Мюллера — вдох при закрытой голосовой щели. В отличие от противоположного направления движения диафрагмы с большой стороны — симптом Вельмана. Задержка дыхания на высоте вдоха вызывает перемещение кверху измененной половины диафрагмы вследствие ретракционной силы легочной ткани — симптом Диллона.

При контрастном исследовании желудка на трахеоскопе в положении по Тренделенбургу определяется симптом Фушштейна — контрастное вещество растекается в желудке, повторяя контуры купола диафрагмы. Важным моментом является также выявление перемещения желудка в грудную клетку, перегиб абдоминального отдела пищевода, смещение привратника и перегиб желудка — «каскадный желудок», а также перемещение поперечной ободочной кишки, особенно ее селезеночного угла (рис. 16, 17).

Для проведения дифференциальной диагностики используют пневмоперитонеум, пиелографию, рентгенокимографию и различные функциональные пробы. Значительную ценность приобретает пневмоперитонеум, позволяющий прослойкой газа отделить купол диафрагмы от прилежащих органов.

Местная или ограниченная релаксация диафрагмы наблюдается преимущественно справа. При этом купол диафрагмы дугообразно выпячивается в сторону легкого, а печень деформируется, повторяя форму области релаксации, и вклинивается в приподнятый кверху участок. Данное обстоятельство часто служит поводом к диагностическим ошибкам, так как область ограниченной релаксации диафрагмы весьма часто принимают за эхинококкоз печени. Для иллюстрации приводим следующее наблюдение.

Больная М., 47 лет, поступила в клинику 13/ХІ 1968 г. с диагнозом эхинококкоз печени. При поступлении жалобы на боли и тяжесть в правом подреберье, которые усиливаются при физической нагрузке. Впервые боли появились 5 мес назад, тогда же обратилась к врачу и на основании данных рентгеноскопии был установлен диагноз эхинококкоза печени.

Больная среднего роста, правильного телосложения, хорошего питания. Границы сердца в норме, тоны приглушены. Пульс 80 ударов в I мин, АД 130/90 мм рт. ст. Над легкими перкуторно легочный звук, дыхание везикулярное. Живот мягкий, безболезнен. Печень и селезенка не пальпируются.

Анализы крови и мочи без особенностей. Показатели внешнего дыхания: частота дыхания — 25; глубина — 324 мл; МВЛ — 59 л; МОД 7,1 л; ЖЕЛ 2600 мл;  $PO_2$  198 мл/мин; КИК 21. Резервный выдох — 300 мл; дополнительный вдох — 1560 мл.

На ЭКГ — умеренные изменения миокарда.

При рентгеноскопии и рентгенографии грудной клетки справа в среднем отделе диафрагмы обнаружена округлая тень около 6 см в диаметре, сливающаяся с печенью и приподнимающая ограниченный участок купола диафрагмы. Диафрагма подвижная, справа экс-

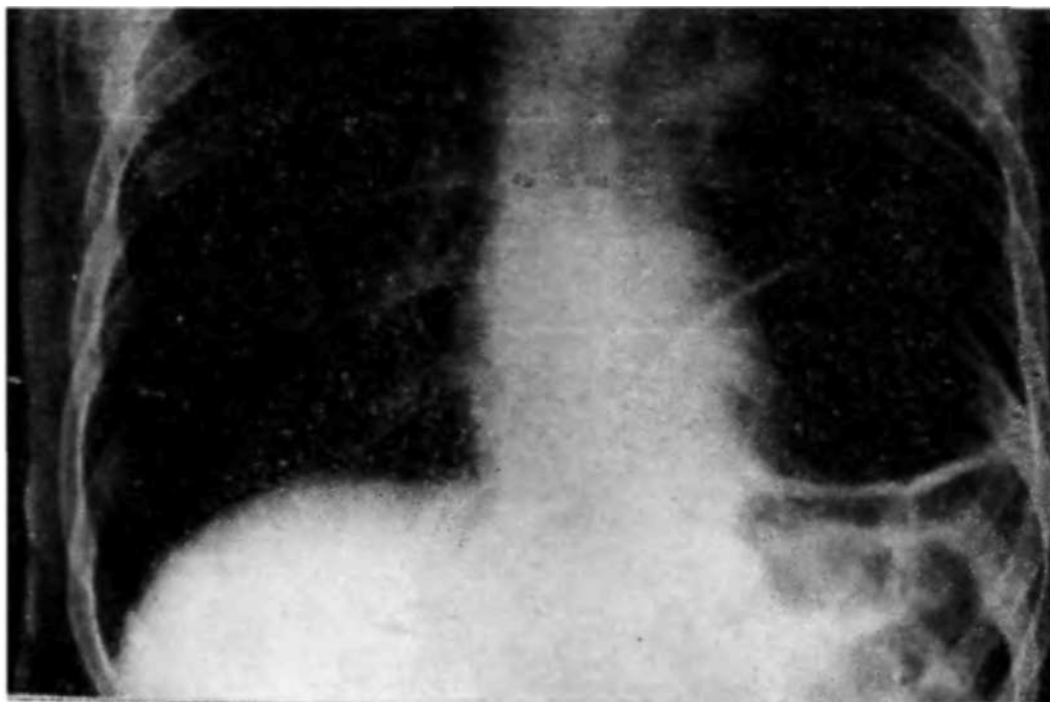


Рис. 16. Рентгенограмма больного 3. Левосторонняя релаксация диафрагмы.

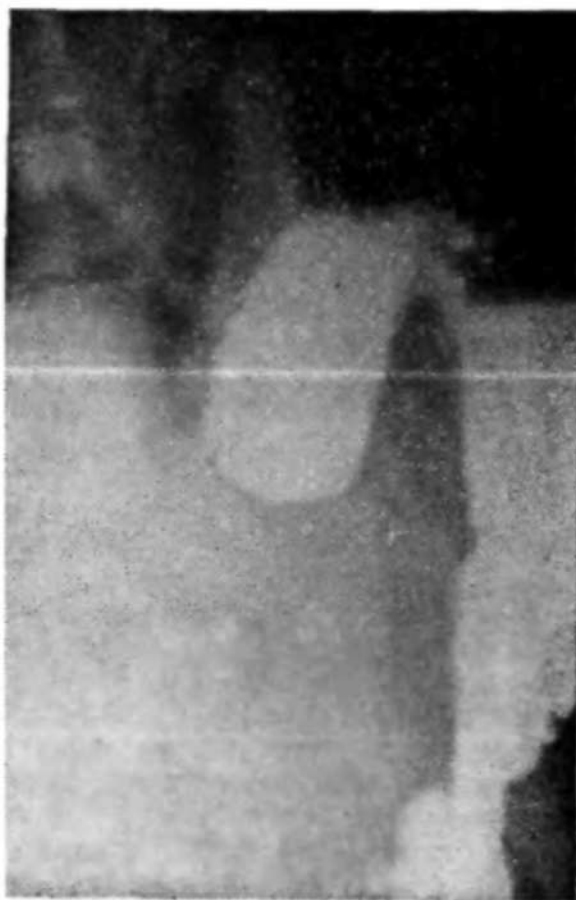

Рис. 17. Рентгенограмма больного С. Левосторонняя релаксация диафрагмы. Желудок смещен в грудную клетку, каскадно деформирован.

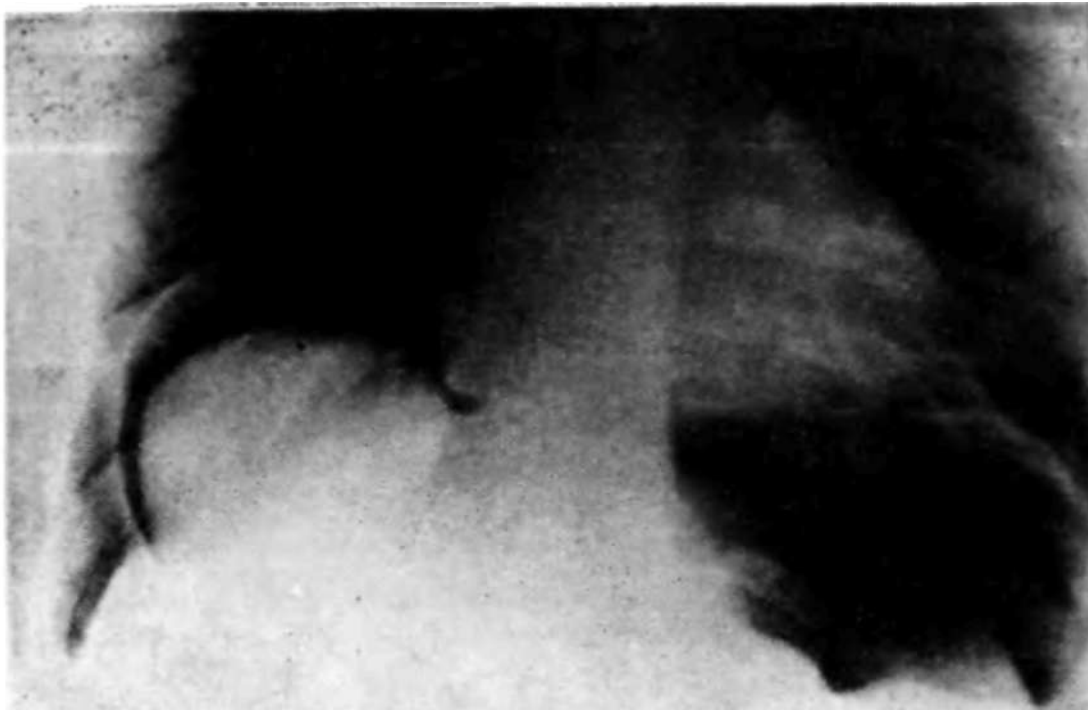

Рис. 18- Рентгенограмма больной М. в условиях пневмоперитонеума (прямая проекция). Ограниченная релаксация правого купола диафрагмы, который полоской газа отделен от печени. Овальное образование, исходящее из верхней поверхности левой доли печени.

курсия диафрагмы ослаблена, синусы свободны. Легкие нормальной прозрачности. Сердце без особенностей.

После введения кислорода в брюшную полость на рентгенограмме определяется овальное образование, исходящее из верхней поверхности левой доли печени, к которому прилежит истонченная диафрагма. Между тканью печени и диафрагмы имеется прослойка газа. Левый купол диафрагмы расположен ниже правого (рис. 18).

26/XI 1968 г. произведена операция под эндотрахеальным наркозом (переднебоковая торакотомия в VII межреберье справа). В плевральной полости обнаружено обилие плоскостных спаек. Правый купол диафрагмы резко выстоит в плевральную полость на участке размером 14X10 см, ткань диафрагмы истончена, дряблая, беловатого цвета. Этот участок рассечен, к нему прилежит ткань печени, исходящая из верхней поверхности левой доли. При пункции получена жидкая кровь. Произведена биопсия. Гистологически выявлена <sup>жн</sup>р<sub>0</sub>вая дистрофия печени.

В основании данных лабораторных и инструментальных исследований, а также результатов оперативного вмешательства установлен диагноз: ограниченная релаксация диафрагмы. Проведена пластика путем дубликатурно-лоскутного устроения: выкроен П-образный лоскут из истонченной части диафрагмы с основанием к сухожильному центру. Края дефекта диафрагмы ушиты П-образными двухрядными швами, образуя дубликатуру. Поверх дубликатуры уложен диафрагмальный лоскут и подшит отдельными швами. Плевральная

полость ушита послойно; оставлен дренаж в области VIII межреберья. Послеоперационная рана зажила первичным натяжением. Послеоперационный период протекал без осложнений. Больная выписана 25/XII 1968 г. При контрольной проверке спустя 2 года жалоб не предъявляет.

А. А. Штусс и А. А. Акпербеков (1962), анализируя клинико-рентгенологические данные обследования 60 больных с ограниченным выпячиванием купола диафрагмы, считают наиболее частой причиной этой патологии ограниченную гипоплазию диафрагмы. По мнению ряда авторов (В. И. Лозинский, 1962; П. С. Лифшиц, 1962; Г. И. Попович с соавт., 1965; Ю. В. Кирсанов, 1966), причиной ограниченной релаксации являются следующие заболевания; эхинококкоз печени и селезенки, диафрагмально-медиастинальные сращения, поддиафрагмальный абсцесс, наддиафрагмальный осумкованный выпот, кисты перикарда, изменения в легких и другие заболевания. Б. Экимски (1966) среди 30 больных с частичной релаксацией диафрагмы у 7 обнаружил эхинококкоз купола печени.

Более частая локализация ограниченных выпячиваний в передне-медиальном отделе диафрагмы справа может быть объяснена тем, что в этой области слабые мышечные пучки отходят от задней поверхности грудины. Слева этот участок прикрыт париетальным листком перикарда и верхушкой сердца.

В результате разницы давления в брюшной полости и грудной клетке слабый участок диафрагмы справа выбухает в грудную клетку.

Главным признаком этой патологии является частичное дугообразное выпячивание передне-медиальной части диафрагмы, ее истончение на этом участке и изменение функции. Соответственно релаксации диафрагмы отмечают выбухание печени с гладкими очертаниями. Чаше заболевание протекает бессимптомно, но иногда могут быть различные расстройства, типа боли в груди и в области сердца, кашля или диспепсических явлений.

Лечение релаксации диафрагмы заключается в оперативном вмешательстве. Показанием к операции является установление диагноза релаксации, сопровождающейся болевым синдромом, нарушениями дыхания, сердечно-сосудистой деятельности и функции желудочно-кишечного тракта. Жизненные показания возникают при завороте

Желудка, разрыве диафрагмы, остром желудочном кровотечении и других тяжелых осложнениях.

При выборе оперативного доступа отдают предпочтение трансторакальному разрезу в области VIII межреберья с пересечением реберной дуги. Этот доступ является единственным возможным при правосторонней локализации релаксации. При релаксации диафрагмы слева, особенно в центральной и передней зонах, используют абдоминальный доступ (С. Я. Долецкий, 1958, и др.). Хирургическое лечение включает пластику тканями диафрагмы и аутотрансплантатом, а также аллопластику.

/Среди различных методов операций наиболее широкое распространение получила френопликация — образование дубликатуры после рассечения или резекции истонченного участка диафрагмы. Однако указанная операция была эффективной только при ограниченных релаксациях, когда для пластики использовали частично сохранившиеся мышцы диафрагмы. В случаях истончения всего купола диафрагмы сохраняется опасность рецидива заболевания.

Симптоматические операции, направленные на устранение желудочно-кишечных нарушений (перегиб желудка, перемещение его и кишечника в грудную клетку), заключаются в перемещении желудка и фиксации его к передней брюшной стенке (Quenu, 1924; Leger, 1952, и др.). В отличие от гастропексии Razemon (1942) предложил гастро-гастростомию — наложение анастомоза между обеими полостями перегнутого желудка, что таким образом обеспечивало восстановление прохождения пищи из кардиальной части желудка в антральную. При нарушении эвакуации из желудка, вследствие хронического заворота или смещения его кверху и перегиба пилорического отдела, используют гастроэнтероанастомоз, а при наличии язвы желудка прибегают к резекции.

Указанные паллиативные методы не ликвидируют сердечно-легочных нарушений и поэтому более обосновано их применение в сочетании с дубликатурой диафрагмы (Mialazet, 1952, и др.).

\У/ Пластику с использованием тканей истонченной диафрагмы путем рассечения ее в двух взаимно перпендикулярных направлениях предложили Lamber, West и Bronpan (1948). При этом из образовавшихся четырех лоскутов создается ду́пл и катура в поперечном, затем в

продольном направлении, образуя в центральной части четыре слоя.

Д<sup>А</sup> При сохранении мышц в переднем отделе диафрагмы Butsch и Leahy (1950) рекомендуют перемещать диафрагму в брюшную полость и прошивать по середине отдельными швами, а образовавшуюся складку подшивать к линии прикрепления диафрагмы.

Л-/С. Я. Долецкий (1958) предложил прошивание зоны истончения несколькими рядами параллельных гофрирующих швов. При стягивании их диафрагма собирается в складки и тем самым обеспечивается ее укрепление и снижение уровня расположения.

- \JJK. Т. Овнатянян и Л. Г. Завгородний (1967) применили гофрирование после рассечения диафрагмы и освобождения от сращений. По мнению авторов, это создает более безопасные условия, позволяя избежать захватывание в шов прилежащих органов.

уИами разработан метод дубликатурно-лоскутного утробения диафрагмы при релаксации (С. М. Луценко, 1968). По этому методу было прооперировано 9 больных с релаксацией диафрагмы, из них мужчин — 4, женщины — 5. В возрасте от 19 до 36 лет было 4; от 43 до 55 лет — 5 человек. Релаксация левого купола диафрагмы была в 7 наблюдениях и в 2 — ограниченная релаксация справа. У 8 больных исход оперативного вмешательства хороший, только в одном случае возникла эмпиема плевры.

*Методика операции:* эндотрахеальный наркоз с релаксантами и торакотомия в области VIII межреберья. Вначале разделяют сращения диафрагмы с легким. Из подлежащего в рану купола истонченной и высоко стоящей диафрагмы выкраивается П-образный лоскут с основанием к позвоночнику, размером 6—8 X 12—14 см (рис. 19). Затем освобождают нижнюю поверхность диафрагмы от сращений с органами брюшной полости. Смещенный желудок перемещают в правильное положение. Двумя рядами П-образных шелковых швов № 5 создают дубликатуру диафрагмы путем подшивания пояснично-реберной части диафрагмы к грудинной ее части (рис.20).

Образовавшаяся дубликатура смещает купол диафрагмы соответственно VII—VIII ребру. Ее подшивают к основанию выкроенного лоскута и тем самым ликвиди-

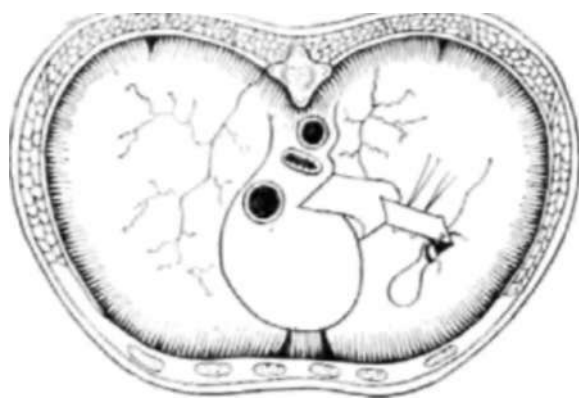


Рис. 19. Выкроен лоскут из диафрагмы и создается дупликаатура.

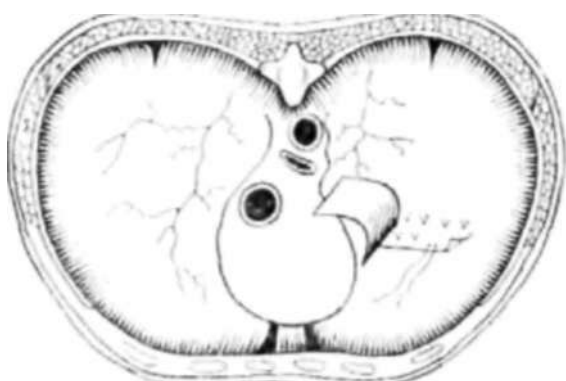


Рис. 20. Подшивание второго слоя диафрагмы (дупликаатура).

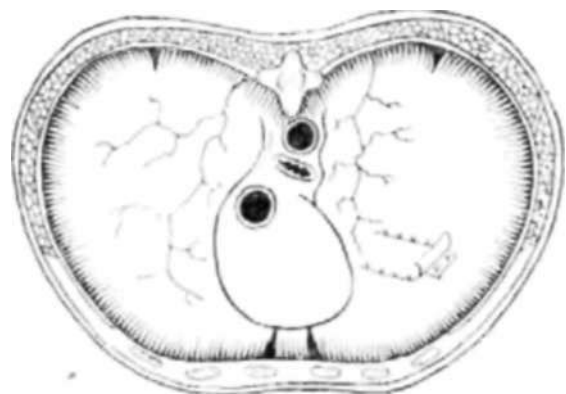


Рис. 21. Дупликаатурно-лоскутное устроение диафрагмы подшиванием лоскута над дупликатурой.

боли в левой половине грудной клетки и пояснице слева. Считает себя больной около двух лет, когда после подъема тяжести внезапно появились боли в области сердца, одышка и потеря сознания. В последующем болезненные ощущения стали постоянными. Была обследована в урологическом отделении относительно предполагаемого опущения

Дируют дефект. Лоскут подшивают отдельными швами поверх дупликатуры (рис. 21). При этом используют также и нити завязанного двухрядного П-образного шва, которыми подшиты обе половины диафрагмы, формирующие дупликатуру. Подобную методику положительно оценивают Juvara с соавторами (1967), характеризуя форму пришивания лоскута на ножке поверх френорафии по типу редингота.

Таким образом, при операции образуется устроение истонченной диафрагмы путем выкраивания лоскута с основанием у позвоночника, формирования дупликатуры за счет подшивания одной части диафрагмы над другой и последующего укрепления дупликатуры диафрагмальной лоскутом. Для иллюстрации приводим следующее наблюдение.

Больная Н., 43 лет, поступила в клинику 23/XI 1966 г. с диагнозом: релаксация левого купола диафрагмы.

Предъявляет жалобы на боли в области сердца, сердцебиение, одышку, постоянные

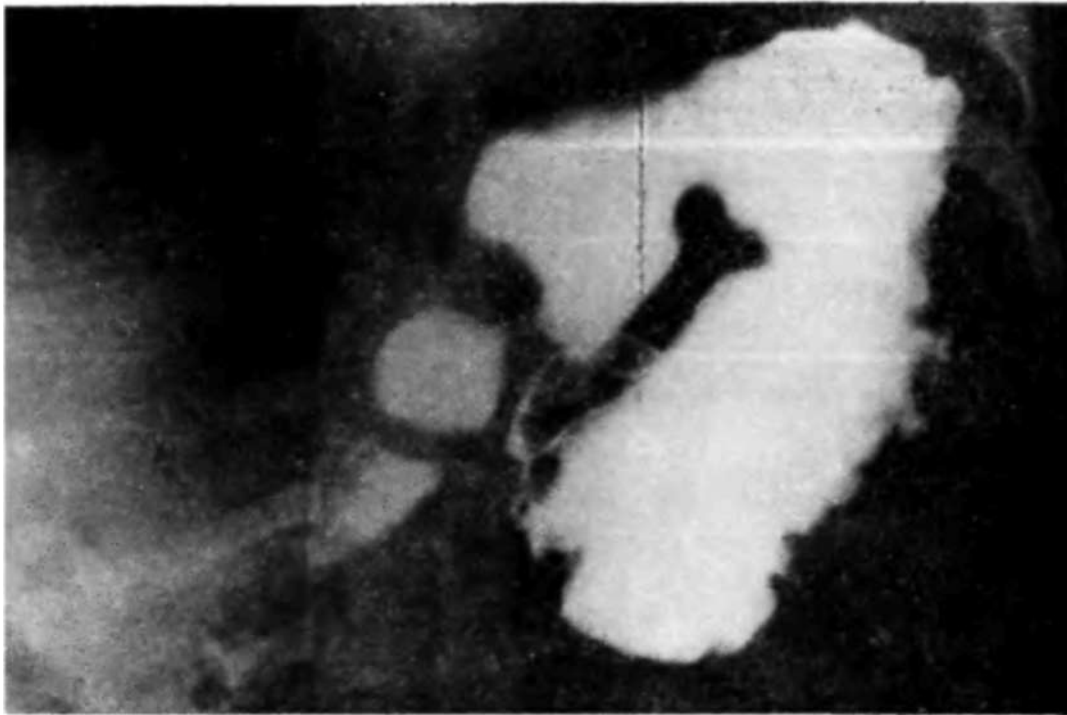


Рис. 22. Рентгенограмма больной Н. Левосторонняя релаксация диафрагмы. Хронический заворот желудка (прямая проекция).

ния почек. При рентгеноскопии выявлена релаксация диафрагмы слева.

Объективно: правильного "телосложения, удовлетворительного питания. Кожа и видимые слизистые обычной окраски. Тоны приглушены. Пульс 98 ударов в I мин, ритмичный, удовлетворительного наполнения. АД—140/90 мм рт. ст. В легких слева внизу ослабленное дыхание. Частота дыханий — 24 в 1 мин. ЖЕ Л—1480 мл (в норме—3243). Глубина дыхания—: ПО мл (в норме—391). МОД—2640 мл (в норме — 4985). Резерв дыхания — 23440 мл (в норме — 51750).

Данные рентгеноскопии грудной клетки: левый купол диафрагмы в виде тонкой полоски, резко приподнят, расположен на III ребре, движения ослаблены, парадоксальные. Сердце смещено вправо. Кардиальная часть желудка, дно и верхний отдел тела его перемещены влево под высоко расположенным куполом диафрагмы. Антральная часть и двенадцатиперстная кишка расположены в левом подреберье. Селезеночный изгиб толстой кишки расположен высоко под диафрагмой (рис. 22). Лабораторные данные без особенностей.

15/ХП 1966 г. произведена операция — душкатурно-лоскутное устроение диафрагмы. Эндотрахеальный наркоз, торакотомия в области VIII межреберья. Левая половина диафрагмы представляет истонченную фиброзную пластинку, расположенную высоко в грудной клетке и свободно выступающую в торакотомную рану.

Произведена диафрагмотомия в радиарном направлении. Обнаружено отсутствие мышечных элементов левого купола диафрагмы за исключением узкой полоски у грудины и в поясничном отделе.

Из левого купола диафрагмы выкроен П-образный лоскут размером 6ХЮ см с основанием у позвоночника. Двумя рядами

П-образных швов создана дубликатура диафрагмы. Сверху дубликатуры подшит П-образный лоскут. Образовано утроение диафрагмы и перемещение ее до уровня VIII—IX ребра. Грудная клетка послойно ушита. Оставлен дренаж в области GX межреберья по задней подмышечной линии.

В послеоперационном периоде возникла ателектатическая нижнедолевая пневмония слева, которая быстро разрешилась. Рана зажила первичным натяжением. Рентгенологически — левый купол диафрагмы располагается на обычном уровне, деформирован, мало подвижен, средостение не смещено. Больная выписана через 19 дней. Спустя год после операции состояние больной хорошее, жалоб нет. На рентгенограмме левый купол диафрагмы соответствует уровню диафрагмы справа.

Метод дубликатурно-лоскутного утроения диафрагмы, в отличие от других аутопластических операций, минимально травматичный. Он дает возможность не прибегать к аллопластике, вызывающей экссудативную реакцию и другие осложнения, а также надежно устраняет релаксацию диафрагмы и ликвидирует связанные с ней нарушения со стороны сердечно-сосудистой, дыхательной и пищеварительной систем.

При полном отсутствии мышц диафрагмы используют различные методы пластики. Michaud и соавторы (1955) предложили пластику периостальным лоскутом на ножке, а Plenk (1951) и Hartl (1954) — лоскутом на ножке из широкой мышцы спины, проведенным через межреберный разрез. Известны также попытки использовать лоскут из наружной косой мышцы живота с основанием у реберной дуги. Однако травматичность создания мышечного лоскута и его вторичные фиброзные изменения не обеспечивают создание функционирующей мышечной преграды.

С. Ф. Сливных (1973) при релаксации применил в двух случаях пластику консервированной гетерогенной париетальной брюшиной, уложенной между листками рассеченной диафрагмы.

Daumerie и De Backer (1949) предложили для пластики диафрагмы кожный лоскут на ножке. Позже этот метод всесторонне исследовал И. Д. Корабельников (1951). Отрицательным моментом кожной пластики является опасность развития некроза лоскута при сдавлении его питающей ножки и неизбежность рубцовых изменений.

Аллопластику диафрагмы применяют с 1951 г. Однако различные синтетические материалы (нейлон, капрон) вызывают выраженную экссудативную реакцию в плев-

ральной полости (С. Я. Долецкий, 1958; А. А. Бусалов, 1959, и др.)- Оригинальный метод аллопластики диафрагмы разработал Б. В. Петровский (1957), используя протез из поливинилалкогольной губки (ивалон). При этом ивалоновая пластинка помещается между листками истонченной диафрагмы.

И. М. Грабченко и Н. М. Шевченко (1968) являются сторонниками аллопластики при релаксации диафрагмы. Так, из 15 оперированных у 14 применен метод аллопластики.

Д. П. Чухриенкой Л. Н. Коваленко (1967) из 7 оперированных больных по поводу релаксации диафрагмы у 5 применили комбинированную аллопластику и у 2 — двухрядные шелковые швы.

Ю. С. Гилевич, Н. Г. Горшков и А. С. Партигулов (1967) среди 102 больных с различной патологией диафрагмы отмечают релаксацию у 44, причем из них оперировано 25. По мнению авторов, френопликация обеспечивает коррекцию диафрагмы только при частичной релаксации. При тотальной релаксации показана аллопластика по Б. В. Петровскому с использованием пористых или сетчатых синтетических материалов (поливинилалкоголь, тефлон и терилен), в которые врастает соединительная ткань.

Несмотря на достигнутые результаты, аллопластика хотя и создает известную прочность, однако полностью не решает проблему хирургического лечения релаксации диафрагмы, так как вызывает экссудативную реакцию и требует укрытия аллотрансплантата собственными тканями диафрагмы.

## ДИАФРАГМОПЛАСТИКА И ТРАНСДИАФРАГМАЛЬНЫЕ ОПЕРАЦИИ

В пластической хирургии при оперативных вмешательствах на органах грудной клетки и брюшной полости используют лоскуты, выкроенные из мышечной части диафрагмы. Диафрагмальный лоскут на ножке, как пластический материал, впервые применил Sauerbruch (1927) для укрепления стенки пищевода после резекции дивертикула. Известно использование диафрагмопексии для закрытия обширного пневмоторакса. Я. М. Криницкий

(1943) разработал методику применения диафрагмального лоскута при открытом пневмотораксе.

Б. В. Петровский (1952), используя в эксперименте и клинике диафрагмальный лоскут на ножке, пришел к выводу, что он представляет хороший пластический материал. Размеры лоскута могут составлять 10X5—6 см, а дефект диафрагмы свободно закрывается обычным швом. Диафрагмальный лоскут на ножке хорошо приживается к пищеводу, желудку, кишке, легкому, перикарду, печени, аорте. Результаты исследования Т. А. Суворовой (1958), И. З. Козлова (1960), О. Д. Федоровой (1960) и Э. Н. Ванцяна (1964) показали возможность использования диафрагмопластики в хирургии сердца, пищевода и других органов.

Успешно используют метод пластики диафрагмальный лоскутом на ножке при кардиоспазме, а также резекции дивертикула и кардиального отдела желудка для укрепления линии швов.

Мы применяли различные варианты диафрагмопластики у больных с разнообразной хирургической патологией. При этом резекция диафрагмы и ушивание ран диафрагмы были у 16 человек, диафрагмокардиоластика — у 10, пластика диафрагмальный лоскутом печени желчно-бронхиального свища — у 2 человек. Диафрагма, кардиальная часть пищевода и желудок представляют собой единый функциональный комплекс. Поэтому различные пищеводно-желудочные расстройства генетически связаны с той или иной патологией диафрагмы, в частности ахалазия пищевода, кардиоспазм, мегаэзофагус, френикоспазм, хиатоспазм, кардиосклероз, дистония пищевода и др. Так, медиальная ножка диафрагмы, которая перетягивает кардию и углубляет угол между пищеводом и желудком, вместе с диафрагмально-пищеводной мембраной играет существенную роль в замыкании кардии.

Среди многочисленных теорий нарушения проходимости кардии получила распространение теория анатомического изменения тканей поддиафрагмального пространства, а также теория френикоспазма при спастической контрактуре ножек диафрагмы (Я. Г. Диллон, 1938). Хотя эта теория встречает серьезные возражения, однако она находит косвенное подтверждение в других гипотезах. Например, К. Н. Зиверт (1947) обращает внимание на хронические медиастиниты как этиологический фак-

тор кардиоспазма. При этом раздражение диафрагмального нерва суживает пищеводное отверстие с последующим расширением пищевода, развитием эзофагита и кардиосклероза.

В настоящее время широкое признание получило представление о первичной ахалазии и атонии пищевода при отсутствии активного кардиоспазма (Т. А. Суворова, 1959), возможность которого, однако, не исключается. Истинный кардиоспазм возникает при особой двигательной активности пищеводно-желудочного перехода, когда при перистальтической волне кардия не раскрывается, а сжимается. Для него характерны острое начало, перемежающаяся дисфагия и отсутствие значительного расширения пищевода, несмотря на длительное течение заболевания.

Среди многочисленных консервативных и оперативных методов лечения кардиоспазма и ахалазии пищевода высокую клиническую оценку получила диафрагмокардиоластика по Б. В. Петровскому. Мы использовали данную методику у 10 больных, страдающих кардиоспазмом III — IV степени. Сущность диафрагмокардиоластики заключается в замещении дефекта, образующегося после миокардйотомии диафрагмальным лоскутом на ножке, и укрытии обнаженной слизистой оболочки.

Техника операции следующая. В области VII межреберья производят левостороннюю торакотомию с пересечением реберной дуги, затем экстрамукозно рассекают рубцово измененную мышечную оболочку пищевода и кардиального отдела желудка. Из левого купола диафрагмы выкраивают лоскут длиной до 12 см с основанием, обращенным к позвоночнику (пищеводные ворота Б. В. Петровский рекомендует не рассекать).

Диафрагмальный лоскут укладывают на обнаженную слизистую пищевода и желудка в продольном или в поперечном направлении (рис. 23) и фиксируют отдельными швами к краям разреза. Дефект в диафрагме ушивают.

Диафрагмокардиоластика является профилактикой возможных осложнений со стороны слизистой, а также рецидива рубцового сужения кардии.

Результаты собственных экспериментальных исследований, а также данные Т. А. Суворовой (1959) показали, что диафрагмальный лоскут сохраняет кровоснабжение

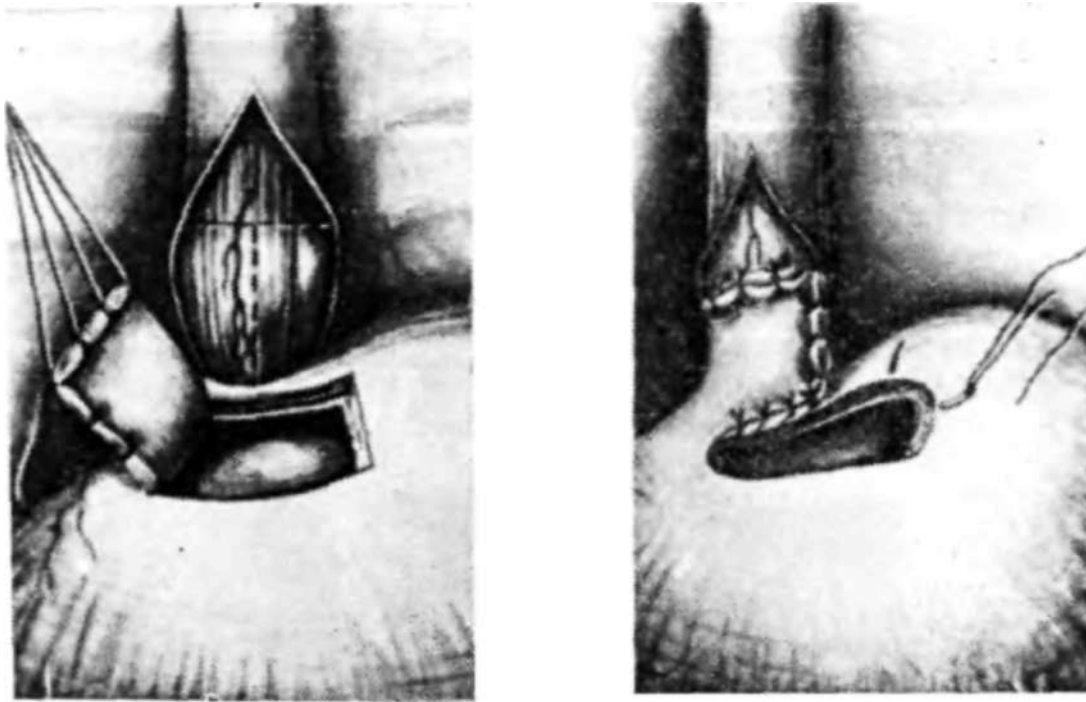


Рис. 23. Диафрагмопластика при кардиоспазме (по Б. В. Петровскому и др., 1966):  
*a* — выкраен лоскут диафрагмы на ножке: линия рассечения мыпячной оболочки пищевода показана пунктиром: *б* — лоскут диафрагмы подшит к краям дефекта мышечной оболочки пищевода.

и иннервацию, и поэтому он не подвергается Рубцовым изменениям. Диафрагмальный лоскут способствует развитию интенсивного коллатерального кровоснабжения и, кроме того, он является опорой для слизистой и тем самым препятствует ее дивертикулообразному выпячиванию и способствует сохранению функции клапана Губарева. Таким образом, диафрагмопластика в хирургическом лечении кардиоспазма получила клиническое признание и в настоящее время является операцией выбора.

Операции по поводу дивертикула пищевода в эпифренальном отделе также нередко дополняют диафрагмопластическим укреплением стенки пищевода. При этом выкраивание лоскута осуществляют как с правого, так и с левого купола диафрагмы, но без рассечения пищеводных ворот. По данным Т. А. Суворовой (1958), диафрагмальный лоскут на ножке обеспечивает хороший функциональный эффект даже при вшивании его в сквозной дефект стенки пищевода. Это дало основание успешно использовать его для пластики свища пищевода, а также для тампонады неушитой культы бронха.-

Пластика диафрагмальным лоскутом дефектов грудной аорты разработана в эксперименте О. К. Скобелкяным (1960). Результаты гистологических исследований показали, что диафрагмальный лоскут со стороны просвета аорты вначале покрывается грануляционной, тканью, а через 20—25 дней — эндотелием, нарастающим со стороны краев стенки аорты. Спустя 5 мес находили частичные склеротические изменения мышечных волокон диафрагмального лоскута и появление эластических волокон в прослойках соединительной ткани. В более поздние сроки отмечены выраженная функциональная перестройка лоскута и отсутствие аневризматических выпячиваний аорты.

Диафрагмопластика нашла клиническое применение и в хирургии легких. Так, Б. В. Петровский (1965) у 16 больных использовал свободный лоскут диафрагмы для укрепления швов культи бронха и шва легочной ткани. При различных торакальных операциях диафрагмопластику применили более чем у 250 больных.

В целях уменьшения объема грудной полости в клинической практике прибегают к перемещению вверх реберной части диафрагмы. Так, Э. Ф. Фишер (1960) произвел эту операцию после плеврэктомии, а М. И. Перельман (1962) — после нижнедолевой лобэктомии.

А. Н. Кабанов и В. И. Розенов (1970) разработали в эксперименте метод перемещения диафрагмы и применили его в клинике у 20 больных с целью коррекции гемиторакса после обширных резекций легкого. При этом путем пересечения диафрагмы у места прикрепления к грудной стенке (от средостения до пищеводного отверстия) обеспечивали ее мобилизацию, причем кровоснабжение и иннервация были сохранены, фиксацию осуществляли, подшив края диафрагмы к межреберным мышцам или ребрам. По данным авторов, в эксперименте уже через 30 дней величина зубцов диафрагмы на рентгенограмме достигала 70% величины зубцов противоположного купола, а в механизме вентиляции преобладал диафрагмальный компонент.

В 1958 г. мы успешно применили диафрагмопластику для тампонады полости печени после эхинококкэктомии и после прорыва эхинококка печени в плевральную полость. Показаниями для использования диафрагмального лоскута были также эмпиема\* плевры и желчно-

бронхиальный свищ. Для иллюстрации приводим следующие наблюдения.

Больная М, 34 лет, поступила в клинику по поводу нагноившегося эхинококка купола печени с прорывом в бронх правого легкого.

14/II 1958 г. под местной анестезией (1500 мл 0,25% раствора новокаина) поэтапно произведены экстраплевральная трансдиафрагмальная эхинококкэктомия печени, тампонада остаточной полости и печеночно-бронхиального свища диафрагмальным лоскутом. Переднебоковым разрезом справа осуществлена поднадкостничная резекция VIII ребра и отслоена париетальная плевро в реберно-диафрагмальном синусе. Обнажена диафрагма, через которую пальпируется плотное образование, исходящее из верхней поверхности левой доли печени. При пункции получен гной; после введения раствора новокаина появился кашель с выделением введенного новокаина. Рассечена диафрагма вместе с прилежащей эхинококковой кистой печени. Удалена хитиновая оболочка и дочерние эхинококковые кисты. Стенки полости обработаны спиртом и 5% раствором формалина. В верхнем отделе полости обнаружено зияние бронха среднего калибра. По техническим причинам ушить его не удалось. Бронхиальный свищ и остаточная полость печени тампонированы двумя лоскутами на ножке, выкроенными из реберной части диафрагмы. Дефект диафрагмы ушит двухрядными швами. В остаточную эхинококковую полость введены 300 000 ЕД пенициллина и 500 000 ЕД стрептомицина. Рана послойно и наглухо ушита. Послеоперационный период протекал без осложнений, рана зажила первичным натяжением.

Больной Н., 40 лет, поступил в клинику 5/II 1967 г. с диагнозом: острая эмпиема плевры справа, желчно-бронхиальный свищ.

Общее состояние тяжелое. Температура гектическая. Откашливает до 500 мл мокроты интенсивно желтушной окраски. Проведены торакоцентез справа в области VI межреберья и дренирование плевральной полости. Через дренаж вместе с гнойным экссудатом выделились оболочки эхинококковых кист.

3/III 1967 г. после проведения санации плевральной полости и дезинтоксикационной терапии под эндотрахеальным наркозом произведена правосторонняя переднебоковая торакотомия в области VII межреберья. Выделилось 2 л жидкости желтоватого цвета и множество эхинококковых пузырей. В плевральной полости обильные отложения фибрина и множество плоскостных спаек. После рассечения их под диафрагмой обнаружено огромное опухолевидное образование, выпячивающее ее кверху. Вблизи диафрагмально-реберного синуса в диафрагме расположен свищевой ход, через который поступает из печени желчь и эхинококковые кисты.

После диафрагмотомии вскрыта хитиновая оболочка, из эхинококковой кисты печени удалены эхинококковые пузыри и до 1 л жидкости. Полость обработана 3% раствором формалина. В полость кисты введены 3 000 000 ЕД пенициллина и 2 000 000 ЕД стрептомицина. Из реберной части диафрагмы выкроен П-образный лоскут на ножке. Фиброзная полость печени тампонирована диафрагмальным лоскутом и ушита кетгутовыми швами. Дефект диафрагмы тщательно ушит двухрядными шелковыми швами. Дренаж плевральной полости в области VIII межреберья. Рана послойно и наглухо ушита. Зажила первичным натяжением. Выписан в удовлетворительном состоянии.

Контрольное обследование в клинике проведено через 3 год\* и через 8 лет • — состояние хорошее. Рентгенологически купол диафрагмы справа уплощен, ограничен в подвижности, синус облитерирован. На скенограмме печени контуры четкие, накопление изотопа достаточное, распределение его равномерное. Очаговых изменений не выявлено.

Б. В. Петровский (1965) сообщает об успешном применении диафрагмального лоскута для тампонады ран печени у 2 больных.

Опухоли диафрагмы встречаются крайне редко. По данным К-Т. Овнатаняна и Л. Г. Завгороднего (1967) упоминается 14 наблюдений доброкачественных опухолей и 35 случаев диафрагмальных кист различного происхождения. Непаразитарные первичные кисты диафрагмы отмечаются еще более редко. Так, Б. В. Петровский и соавторы (1966) указывают на 38 сообщений об этом заболевании. В. А. Давыденко и В. М. Апрыткина (1971) описывают 8 больных с первичными кистами диафрагмы.

Нами оперированы 2 больные — с липомой и дермоидной кистой диафрагмы. Для иллюстрации приводим следующее наблюдение.

Больная Б.. 33 лет, поступила в клинику 13/IX 1971 г. с диагнозом: эхинококкоз или туберкулема левого легкого. Жалобы на боли в грудной клетке слева, иногда иррадиирующие в позвоночник и эпигастральную область, общую слабость. При профилактическом рентгенологическом обследовании два месяца назад выявлено образование округлой формы в нижней доле левого легкого. На повторной рентгенограмме обнаружено слева в нижней доле пристеночно над задним скатом диафрагмы патологическое образование, неправильной округлой формы с мелкими обызвествлениями. Реакция Кацони отрицательная. Рентгенография в условиях пневмоперитонеума показала, что поддиафрагмальное пространство свободно, патологическое образование связано с левым куполом диафрагмы и нижней долей левого легкого (рис. 24).

Предположен диагноз хондрома нижней доли левого легкого. 7/X 1971 г. под эндотрахеальным наркозом произведена торакотомия слева в области V межреберья. Плевральная полость облитерирована полностью, рассечены сращения. Обнаружена опухоль размером 5X6 см. исходящая из пояснично-реберной части диафрагмы, плотно сращенная с легким. Произведена резекция базальных сегментов. Опухоль оказалась спаянной с диафрагмой, в результате чего осуществлена резекция ее вместе с опухолью. Резецирован хрящ V ребра. Пластика диафрагмы методом дубликатуры двухрядными П-образными швами с дополнительным подшиванием спереди через межреберья по Троянову. Дренаж плевральной полости в области VII межреберья. Грудная клетка ушита послойно и наглухо.

Препарат — опухоль 6X5 см, на разрезе киста с плотной фиброзной стенкой толщиной 1—1,5 см. В просвете видны крошковидные

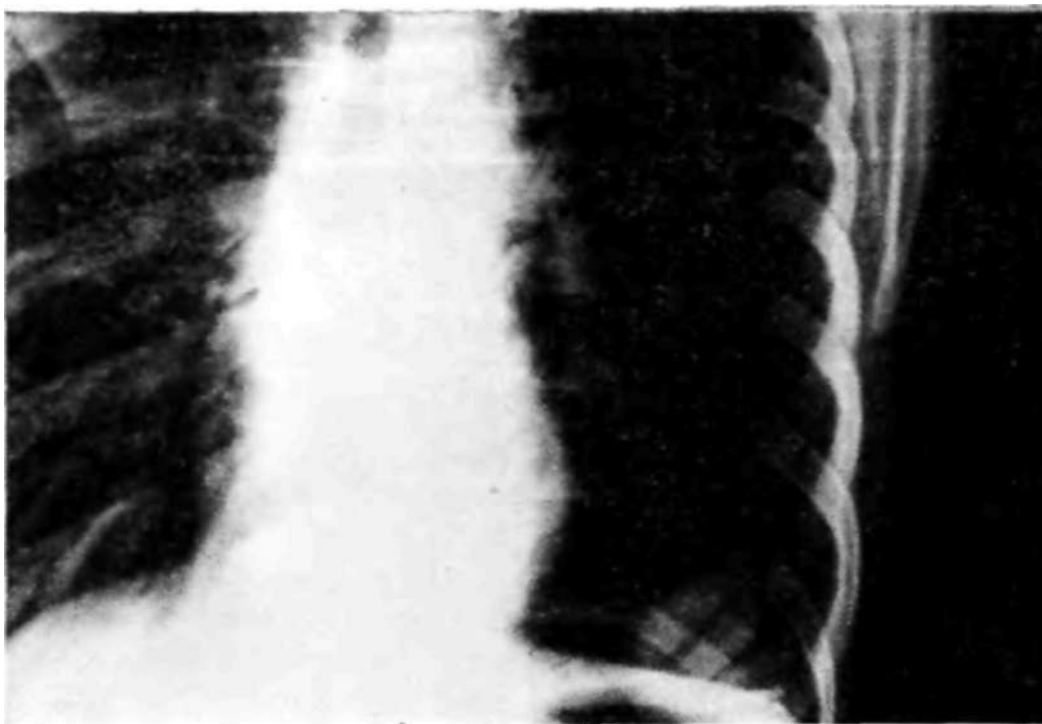


Рис. 24. Рентгенограмма больной Б. (прямая проекция). Дермоидная киста диафрагмы.

массы белого цвета и мутная жидкость. Гистологически — дермоидная киста. Послеоперационный период протекал без особенностей, рана зажила первичным натяжением. При осмотре и рентгенографии грудной клетки через 2 года состояние хорошее.

Известно, что не паразитарные (первичные) кисты диафрагмы по своему происхождению чаще являются целомическими (мезотелиальными), тератоидными, бронхогенными и энтерогениыми и значительно реже — недифференцированными (фиброзными).

Кисты диафрагмы чаще протекают бессимптомно и выявляются случайно при рентгенологическом обследовании, однако нередко кисты и опухоли диафрагмы вызывают одышку, тупые боли в груди и в эпигастральной области, сухой кашель, сердцебиение и другие жалобы.

В диагностике патологических образований диафрагмы главное значение имеет правильная трактовка рентгенологических данных, а также использование пневмоперитонеума, пневмоторакса и других рентгеноконтрастных методов. Опухоли и кисты диафрагмы являются показанием к торакотомии и резекции диафрагмы с последующим тщательным ее ушиванием/

Трансдиафрагмальные вмешательства следует также рассматривать как пластические операции, особенно выбор направления разреза диафрагмы и последующее ушивание дефекта. В настоящее время операции с рассечением диафрагмы производятся при торакальных, чрезбрюшинных и тораколапаротомных доступах.

Nissen и Rosetti (1963) на 250 трансдиафрагмальных операций описывают развитие послеоперационных диафрагмальных грыж у 10 больных (4%). Происхождение указанных осложнений связывают с нарушением иннервации диафрагмы при ее рассечении. Поэтому заслуживает особого внимания выбор направления разреза, который всегда должен быть параллельным ходу мышечных пучков и не пересекать ветви диафрагмального нерва.

Торакальные трансдиафрагмальные операции производят обычно трансплеврально, реже — внеплеврально. Внеплевральный доступ применяют для вскрытия поддиафрагмальных абсцессов по А. В. Мельникову, а также при вмешательствах в области купола печени.

Трансплевральные диафрагмотомии получили широкое распространение в связи с достижениями современного обезболивания. Большинство хирургов отдают предпочтение этой методике при операциях по поводу опухолей кардиального отдела желудка и нижней трети пищевода, при удалении селезенки больших размеров с перитонитом, наложении портокавальных анастомозов и других вмешательствах. В наших наблюдениях диафрагмотомия произведена у 26 больных при трансдиафрагмальных операциях. Осложнений со стороны диафрагмы не отмечено.

Трансдиафрагмальный доступ требует соблюдения определенной техники диафрагмотомии. Так, при трансплевральном подходе к кардии рекомендуется диафрагму рассекать параллельно ходу мышечных волокон по линии, идущей от наружного края левой прямой мышцы живота к пищеводному отверстию. Хотя при этом и пересекаются ветви диафрагмального нерва, однако это не приводит к релаксации диафрагмы. Анатомически обоснованными трансдиафрагмальными доступами являются лишь такие, при которых учитывается внутриорганная топография диафрагмального нерва.

Абдоминальный трансдиафрагмальный доступ применяют значительно реже, чем трансплевральный. В основ-

йом его используют при диафрагмокруротомии *Ни А. Г. Савиных* с целью раскрытия заднего средостения. Широкая чрезбрюшинная медиастинотомия отличает метод *А. Г. Савиных (1957)* от хиатотомии и небольших надсечений диафрагмы при трансплевральном выделении пищевода. Она дает возможность выполнить трансабдоминальную тотальную гастрэктомию, резекцию кард и и и перемещение анастомоза кишки или желудка с пищеводом выше рассеченной диафрагмы.

Трансабдоминальную диафрагмотомию по *А. Г. Савиных* выполняют из срединного доступа и лишь иногда при гиперстенической конституции используют левосторонний косой подреберный разрез. Для доступа к пищеводному отверстию диафрагмы рассекают левую треугольную связку печени и перевязывают ее, поскольку в ней могут располагаться добавочные желчные ходы. После мобилизации левой доли печени прошивают и перевязывают двумя лигатурами нижнюю диафрагмальную вену справа и слева от средней линии. Натяжением лигатур образуется складка диафрагмы, которую рассекают вместе с веной. Разрез сухожильной части диафрагмы проводят кпереди на 5–6 см, но предварительно от диафрагмы отслаивают перикард. Рассеченные края диафрагмы натягивают длинными зажимами и разрез продлевают кзади в сагиттальном направлении, рассекая мышечный край пищеводного отверстия.

Таким образом, сагиттальная диафрагмотомия на протяжении 7–8 см раскрывает заднее средостение. Дополнительное пересечение правой и левой ножек диафрагмы на уровне задней стенки пищевода дает возможность избежать вскрытия плевральных синусов и обеспечивает широкий доступ в заднее средостение. Следует отметить, что для лучшего доступа к правой ножке диафрагмы рекомендуется рассечь между лигатурами верхний отдел малого сальника. После наложения пищеводно-кишечного анастомоза он перемещается в средостение, а края диафрагмы фиксируются к прилежащим органам.

Диафрагмотомия производится при операции «абдоминализации» сердца по *Г. А. Рейнбергу (1957)*, пластике пищевода по *Н. И. Еремееву (1951)* и других оперативных вмешательствах.

Таким образом, диафрагма может быть использована как пластический материал при целом ряде восстанови-

тельных операций. Кроме того, все трансдиафрагмальные вмешательства включают в себя этап пластической операции, требующий учета анатомо-топографических особенностей диафрагмы и ее функции. Б. В. Петровский обращает особое внимание на щажение диафрагмы при трансдиафрагмальных вмешательствах и выкраивании из нее различных лоскутов для пластических целей. При этом необходимо восстанавливать анатомическую целостность диафрагмы и стремиться к сохранению зоны пищеводного отверстия, так как нарушение ее выключает жомо-запирательную функцию кардии и способствует развитию рефлюкс-эзофагита.

Клиническая практика доказала целесообразность использования диафрагмального лоскута в пластической хирургии. При этом общепризнано, что диафрагмальный лоскут с основанием к позвоночнику или к реберному краю хорошо васкуляризирован, а дефект диафрагмы легко ушивается. В послеоперационном периоде не развивается релаксация диафрагмы и диафрагмальные грыжи.

## ДИАФРАГМОПЛАСТИКА В ХИРУРГИИ СЕРДЦА

### Коллатеральное кровоснабжение миокарда при подшивании диафрагмального лоскута

Основными требованиями, предъявляемыми при выборе тканей для создания коллатерального кровообращения миокарда, является богатая васкуляризация, хорошая подвижность, растяжимость и эластичность пластического материала, обеспечивающих требуемую амплитуду сердечных сокращений. Такими качествами в известной степени обладает диафрагма. Между ней и перикардом существуют сосудистые связи, что открывает возможность использования их в целях расширения анастомозов между сосудами перикарда и миокарда у основания сердца.

Учитывая анатомо-физиологические особенности диафрагмы, мы в эксперименте разработали несколько вариантов операций выкраивания лоскута из диафрагмы и подшивания их к эпикарду в целях создания окольного кровообращения, предотвращения образования аневриз-

мы и пластики раны сердца. Всего проведено 4 серии экспериментальных опытов на 51 собаке со сроком наблюдения свыше двух лет.

В первой серии на 16 собаках была разработана методика выкраивания лоскута из диафрагмы, а также изучено влияние подшитого лоскута на функцию сердца и развитие коллатерального кровоснабжения его. В послеоперационном периоде животных наблюдали в различные сроки на протяжении 8 мес.

*Методика операции:* под морфино-гексеналовым наркозом (солянокислого морфина 0,01, гексенала 0,05 на 1 кг массы животного) произведена интубация трахеи трубкой с обтурирующей манжеткой и налажено управляемое дыхание. После обработки операционного поля грудная клетка вскрыта в VI—VII межреберье слева разрезом длиной 10—12 см. У грудины пересекали хрящи VII—VIII ребра, затем рану раздвигали зеркалами. Лоскут выкраивали из левой половины реберной части диафрагмы. Во избежание повреждения сосудов и нервов разрезы проводили параллельно ходу мышечных волокон.

Передневерхний разрез располагали кзади от вхождения диафрагмального нерва вдоль реберного края до сухожильного центра, а нижнебоковой — на расстоянии 3,5—4 см от первого и параллельно ему. После рассечения реберного края диафрагмы формировали лоскут на ножке у заднебоковой части сухожильного центра. Питающими сосудами у основания лоскута были перикардо-диафрагмальная артерия и разветвления левой нижней диафрагмальной артерии.

После рассечения диафрагмы перевязывали кровоточащие сосуды и дефект в диафрагме ушивали шелковыми швами. При этом лоскут у основания сворачивали в трубку. Для предупреждения его деформации целесообразно произвести у основания один поперечный разрез диафрагмы кверху или книзу. Это приводит к частичному раскрытию раны и таким образом обеспечивает не только более свободное ушивание дефекта, но также дает возможность переместить край диафрагмы и закрыть нижний угол раны, предупреждая сморщивание основания лоскута.

Устранения натяжения краев раны купола диафрагмы достигают также наложением кисетного шва (А. А. Оль-

шанецкий, И. А. Маргитай, 1957). Б. В. Петровский (1963) для предупреждения сморщивания диафрагмального лоскута вшивает в дефект диафрагмы ивалоновую пластинку размером 4X4 см.

Многочисленные клинико-экспериментальные наблюдения Б. В. Петровского и И. З. Козлова (1965) подтверждают преимущество укрепления стенки сердца лоскутом на ножке, выкроенным из мышечной части диафрагмы. Мышца диафрагмы пластична и устойчива к травме, она не рубцуется после образования лоскута и сохраняет структуру мышечных волокон. При пластике аневризмы сердца сосуды диафрагмы соединяются с сосудами миокарда и значительно улучшают его кровоснабжение.

Результаты исследования состояния диафрагмального лоскута при различных условиях ушивания дефекта свидетельствуют о хорошей жизнеспособности и полноценном его кровоснабжении без дополнительной аллопластики диафрагмы. Длина диафрагмального лоскута с основанием у сухожильного центра составляет 6—7 см, ширина — 3,5—4 см. Лоскут указанных размеров свободно подводили через вскрытый перикард к переднебоковой поверхности левого желудочка сердца.

В большинстве опытов серозную оболочку лоскута поверхностно соскабливали скальпелем и затем припудривали тальком. Подшивание диафрагмального лоскута к стенке сердца производили шелковыми швами без натяжения, но с таким расчетом, чтобы он плотно прилегал к поверхности миокарда. На перикард накладывали отдельные редкие швы.

В 4 случаях лоскут удлиняли путем надсечения и расслоения его от основания к вершине, где сохранялся нерасслоенный участок в виде мостика для кровоснабжения периферической его части. Длина сформированного таким образом лоскута увеличивалась на 3—4 см, и он прилегал к эпикарду мышечной поверхностью. ..

В 4 опытах был использован диафрагмальный лоскут с основанием, обращенным к реберному краю. В начальных опытах (№ 1 и 2) лоскут выкраивали не через всю толщину диафрагмы, а путем расслоения ее 0,25% раствором новокаина и последующей препаровки/Частичный дефект диафрагмы ушивали. Лоскут включал плевральную серозную поверхность и часть мышечного слоя диафрагмы. Кровоснабжение и иннервация его были обеспе-

чены межреберными нервами и сосудами, а также мышечно-диафрагмальной артерией. Длина такого лоскута с основанием, обращенным к реберному краю, оказалась недостаточной для фиксации его к эпикарду, и поэтому в двух последующих опытах лоскуты выкраивали уже из всей толщи диафрагмы, затем удлинляли путем расслоения нижней поверхности и фиксировали к передней поверхности сердца.

В первой серии опытов из оперированных 16 животных погибли 4, причем 2 — на операционном столе, 1 — через 3 дня после операции в результате двустороннего воспаления легких и серозного плеврита и 1 собака погибла на 9-й день вследствие эмпиемы плевры слева. У 2 собак было нагноение послеоперационной раны и частичное расхождение швов. После ушивания раны и введения пенициллина по 300 000 ЕД в течение 3 дней эти животные выжили. Отмеченные осложнения наблюдали в период, когда профилактически антибиотики не применяли.

Остальные животные, перенесшие операцию без осложнений, к 7—10-му дню мало чем отличались от контрольных. Послеоперационный период протекал без особенностей.

Результаты электрокардиографического исследования подопытных собак, проведенного до операции, показали значительное колебание частоты ритма — от 80 до 180—200 ударов в 1 мин. При этом у большинства животных отмечены синусовая аритмия и тенденция к отклонению электрической оси сердца вправо. Торакотомия и выкраивание лоскута из диафрагмы не приводили к изменениям электрокардиограммы. Спустя 1—1,5 мес после операции в большинстве наблюдений показатели электрокардиограммы не отличались от нормы. У 3 собак был отрицательный зубец *T*.

По данным Е. С. Шахбазяна (1940), во всех случаях при подшивании к сердцу сальника или мышцы на электрокардиограмме наблюдали изменения, характерные для инфаркта миокарда и дистрофии мышцы сердца.

В комплексном изучении функции диафрагмы, сердца и подшитого диафрагмального лоскута важное значение имеет рентгенологическое исследование, в частности рентгенокимография, которая дает возможность выявить изменение амплитуды сердечных сокращений и наличие

систолических подергиваний диафрагмы. Используя методику многощелевой рентгенокимографии по Штумпфу, можно диагностировать инфаркт миокарда, его локализацию и размеры (В. А. Фанарджян, 1941). При этом возникает зона неподвижности — отсутствие зубцов. Наряду с этим по уменьшению амплитуды зубцов левого желудочка и изменению морфологии этих зубцов судят о недостаточности миокарда.

Исследования в динамике свидетельствуют о постепенном восстановлении пульсации в области инфаркта. Отдельные авторы (М. И. Владысик и Б. М. Сосина, 1939) полагают, что для оценки функционального состояния миокарда рентгенокимография имеет ряд преимуществ, поскольку она отображает сократительную деятельность миокарда и дает более тонкие критерии для определения срока строгого постельного режима и оценки трудоспособности больного. Что же касается топической диагностики инфаркта миокарда, то данные электрокардиографии и рентгенокимографии совпадают.

В наших исследованиях основными критериями для суждения о функциональном состоянии диафрагмы были: высота ее стояния, ограничение подвижности и наличие парадоксальных движений.

Ограничение подвижности диафрагмы наблюдали при наличии плевральных сращений. Иногда через 2—3 мес после операции их определяли в виде ограниченных спаек, которые подтягивали отдельные участки диафрагмы кверху.

Высота стояния диафрагмы при наличии плевродиафрагмальных сращений не изменялась. Результаты рентгенокимографического исследования, полученные у экспериментального животного через 4 мес 7 дней после операции, показали, что левое легочное поле сужено (в связи с резекцией ребер при операции). Слева также отмечены патологические зубцы дыхательных движений; амплитуда движений диафрагмы ограничена. Справа они равномерные и глубокие. Сердце не смещено. У вершины купола диафрагмы обнаружен добавочный контур, идущий к верхушке сердца. Появление этого контура связано с образованием лоскута, зубцы амплитуды движений которого у сердца соответствуют зубцам сердечных сокращений, а у основания — дыхательным движениям диафрагмы (рис. 25). В более поздние сроки установлено,

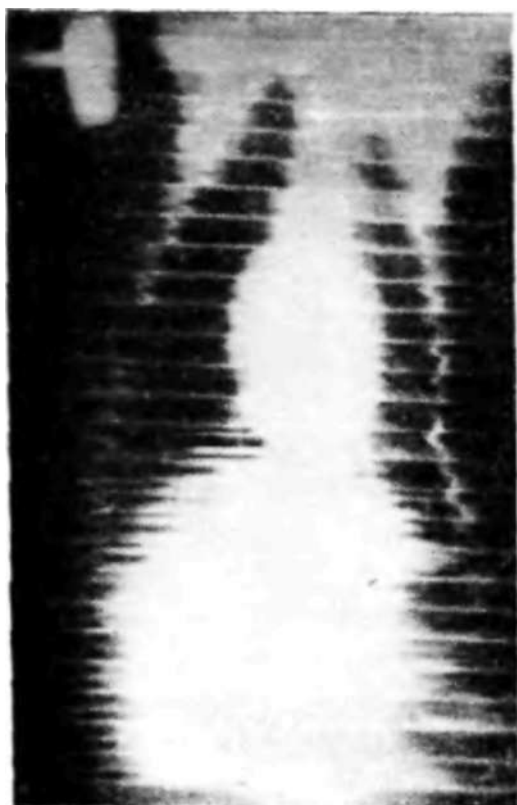


Рис. 25. Рентгенокимограмма собаки № 11 через 4 мес 7 дней после диафрагмокардиоластики.

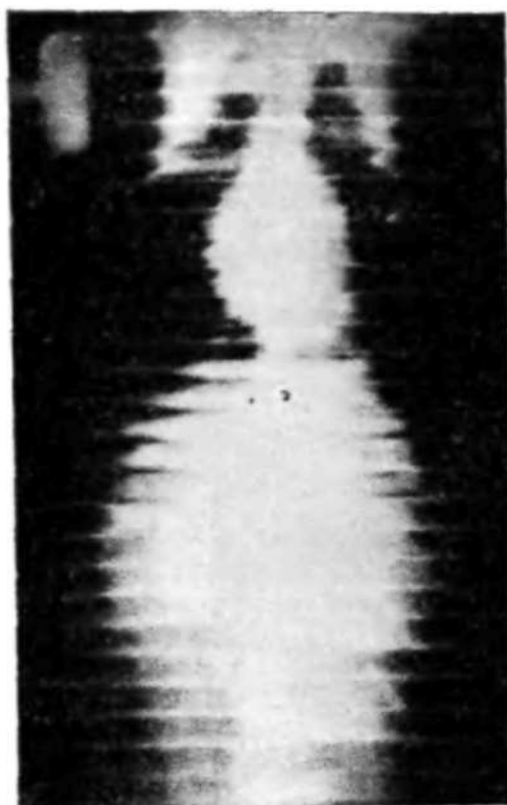

Рис. 26. Рентгенокимограмма собаки № 7 через 7 мес после операции,

что амплитуда сердечных сокращений не была изменена при подшивании диафрагмального лоскута. Об этом свидетельствует также отсутствие подергиваний диафрагмы при систолических сокращениях сердца (рис. 26).

С целью гистологического исследования животных забивали в разные сроки после операции — от 1 нед до 8 мес. Предварительно животных наркотизировали, затем подключали аппарат для управляемого дыхания и производили торакотомию. При обследовании органов грудной клетки в большинстве случаев в левой плевральной полости были обнаружены спайки. Амплитуда сердечных сокращений была в норме. Диафрагмальный лоскут был плотно спаян с передней поверхностью эпикарда; частичные сращения отмечены между перикардом и вершиной лоскута.

Целостность диафрагмы во всех случаях была восстановлена за счет образования рубцовой ткани на месте выкраивания лоскута и ушивания дефекта.

У 7 оперированных собак для обнаружения сосудистых анастомозов через коронарные сосуды была введена контрастная масса (свинцовая оранжевая смесь) и произведена рентгенография. В ранние сроки после операции вводили метиленовый синий в брюшную аорту, пережатую выше диафрагмы, что таким образом способствовало проникновению краски через лоскут в миокард.

Образование новых капилляров происходит рано — обычно с 4-го дня после развития инфаркта миокарда (А. В. Кузьмина-Приградова, 1956; Mallory, White, 1939, и др.). Многие авторы (Bergu, Maegregos, 1935; Prinzmetal с соавт., 1947) в реваскуляризации миокарда придают большое значение внесердечным анастомозам коронарных сосудов. Анастомозы между сердцем и сальником уже через 2—3 нед являются функционально полноценными и в последующем не облитерируются (Б. П. Кириллов, 1960).

Степень проходимости кровеносных сосудов в сращениях между диафрагмальным лоскутом и миокардом была достаточной. Так, через 5—8 мес после операции рентгеноконтрастная масса, введенная через устье левой коронарной артерии, поступала в диафрагмальную лоскут и распространялась в диафрагме через многочисленные анастомозы.

С целью гистологического исследования препарат предварительно фиксировали в 10% растворе формалина, а затем получали срезы из всех отделов сердца, области сращения диафрагмального лоскута с миокардом, из диафрагмального лоскута и на месте выкраивания его, а также из правого и левого куполов диафрагмы. После соответствующей обработки срезы окрашивали гематоксилин-эозином, пикрофуксином по ван Гизону, фукселином по Вейгерту, железным гематоксилином по Гейденгайну и другими способами.

Через неделю после подшивания диафрагмального лоскута к сердцу микроскопически обнаружены прослойки фибрина, интимно соединяющего их между собою. В ткани диафрагмального лоскута отмечена выраженная инфильтрация лейкоцитами, лимфоидными и другими клеточными элементами. Спустя 2 нед гистологически уже выявлена прослойка грануляционной ткани, плотно соединяющая ткань лоскута с эпикардом (рис. 27). При этом в месте сращения была сохранена инфильтрация

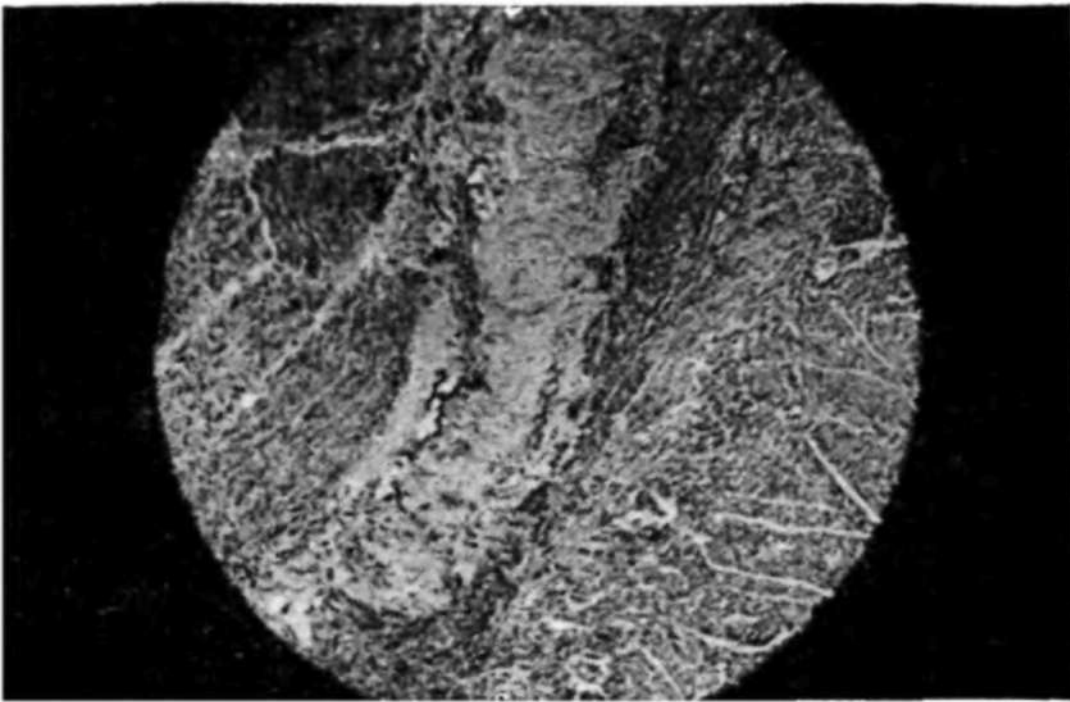


Рис. 27. Диафрагмальный лоскут соединен с эпикардом прослойкой грануляционной ткани. Собака № 5, 14 дней после операции. Микрофото. Окраска гематоксилин-эозином. Об. 10, ок. 10.

тканей лоскута преимущественно лимфоидными клетками и нейтрофильными лейкоцитами. Через месяц после подшивания к сердцу диафрагмального лоскута макроскопически установлено сращение его с эпикардом передней поверхности левого и правого желудочков.

При гистологическом исследовании в месте сращения обнаружена прослойка соединительной ткани, богатая сосудами и усеянная гигантскими клетками. Кровеносные сосуды полнокровны. На эпикарде местами выявлены наложения фибрина, которые распространялись и на ткань лоскута. Структура миокарда без особенностей. В толще диафрагмального лоскута между соединительными прослойками были полнокровные сосуды различного калибра с выраженным эластическим каркасом. Мышечные волокна интенсивно окрашивались, в дистальном отделе местами обнаруживали признаки дистрофических изменений в виде фрагментации и лизиса отдельных мышечных волокон. Эти изменения отсутствовали у основания лоскута в центральной его части.

Данные об использовании метода диафрагмопластики в грудной хирургии, полученные Б. В. Петровским (1952),

свидетельствуют о том, что мышечные пучки диафрагмального лоскута в большинстве случаев не подвержены атрофии и дегенерации.

Гистологические исследования А. Г. Черных (1954) и А. Т. Суворовой (1958) подтверждают сохранение мышечных элементов и достаточное кровоснабжение диафрагмального лоскута в условиях пластики пищевода.

Результаты собственных наблюдений показали, что через 2 мес после операции эпикард и диафрагмальный лоскут были связаны между собой массивной прослойкой соединительной ткани. Участок ее, прилежащий к миокарду, был хорошо васкуляризирован и имел волокнистую структуру.

В прослойке соединительной ткани, прилежащей к лоскуту, обнаружены крупные гистиоцитарные инфильтраты и разрастание молодой грануляционной ткани, богатой сосудами. Вростание прослоек соединительной ткани отмечено только на участках миокарда, непосредственно прилежащих к лоскуту. Мышечные волокна диафрагмального лоскута были разделены прослойками соединительной ткани и жировой клетчатки, в которых были выявлены крупные сосуды и небольшие лимфоидные инфильтраты. Ткань диафрагмального лоскута на остальном протяжении обычного строения, мышечные волокна равномерно окрашены» Кровеносные сосуды выражены в достаточной степени, волокнистые структуры соединительнотканых прослоек отчетливо дифференцированы (рис. 28).

Через 3 мес после подшивания к сердцу диафрагмального лоскута, выкроенного с основанием к реберному краю диафрагмы и удлинённого путем расслоения, состояние экспериментального животного было вполне удовлетворительным. Рентгенологически выявлена прозрачность легочных полей. Сокращения сердца были отчетливыми и не сопровождались подергиванием диафрагмы.

При контрольной торакотомии обнаружены в левой плевральной полости отдельные тяжистые спайки. У верхушки перикард был спаян плоскостными сращениями с диафрагмальным лоскутом. В перикарде спаек не было. Диафрагмальный лоскут был интимно сращен с передней поверхностью стенки левого желудочка и достигал поперечной борозды сердца. Ткань лоскута без четких границ переходила в эпикард.

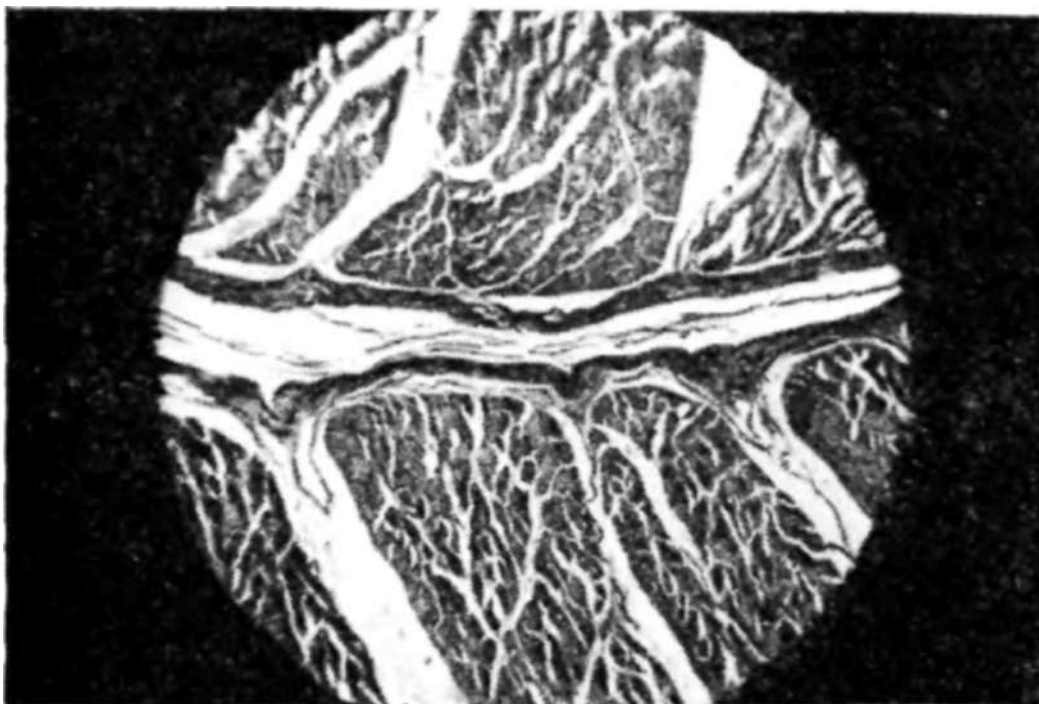

Рис. 28. Ткань диафрагмального лоскута. Собака № 12, 2 мес после операции. Микрофото. Окраска пикрофуксином. Об. 10, ок. 10.

В диафрагме на месте ушивания дефекта выявлен плотный рубец. Оба купола диафрагмы выстоят в грудную клетку до уровня IV ребра. Со стороны брюшной полости поверхность диафрагмы гладкая, на месте послеоперационного рубца сращений с другими органами нет. Внутренние органы не изменены.

После умерщвления животного произведена наливка коронарных сосудов свинцовой оранжевой краской. При этом отчетливо определялось поступление краски со стороны миокарда в диафрагмальный лоскут и толщу диафрагмы. Рентгенологически обнаружена выраженная сосудистая сеть лоскута, которая была заполнена рентгеноконтрастной массой через коронарные сосуды.

Через 4 мес после операции диафрагмальный лоскут был спаян с эпикардом прослойкой грубоволокнистой соединительной ткани, бедной клеточными элементами. Отдельные тяжи соединительной ткани прорастали в миокард и между группами мышечных волокон лоскута. Наряду с этим в лоскуте отмечены ячейки жировой клетчатки. Сосудистая сеть была хорошо выражена как в соединительной прослойке между миокардом и лоскутом, так и в толще самого лоскута (рис. 29). Спустя 7—8 мес

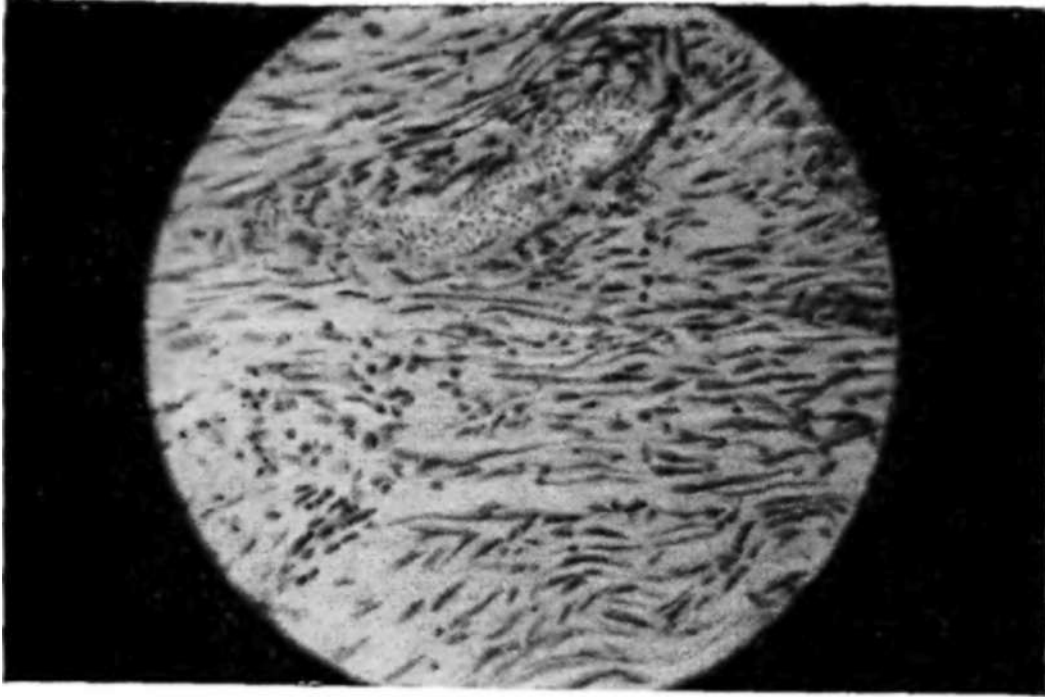


Рис. 29. В сращениях между диафрагмальным лоскутом и миокардом определяется кровеносный сосуд. Собака № 10, 4 мес после операции. Микрофото. Окраска гематоксилин-эозином. Об. 10, ок. 15.

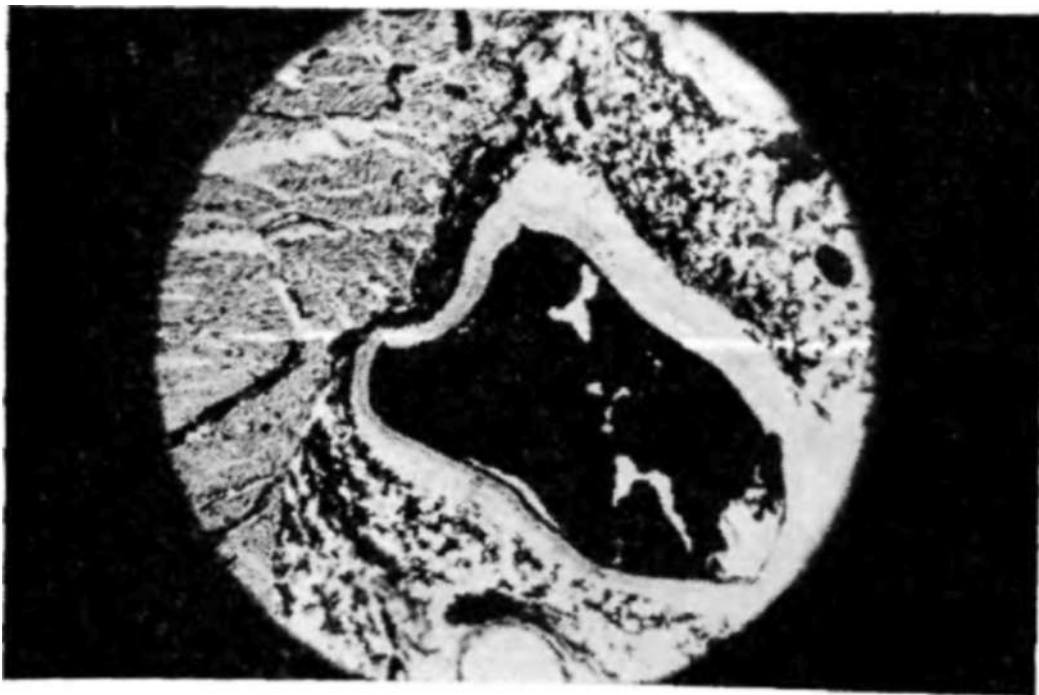


Рис. 30. В соединительной прослойке между миокардом и диафрагмальным лоскутом кровеносные сосуды заполнены контрастной массой. Собака № 3, через 8 мес после операции. Микрофото. Гистолопографический срез. Окраска гематоксилин-эозином. Об. 10, ок. 10.

в гистологической картине существенных изменений не отмечено. Ткань диафрагмального лоскута имела обычное строение, местами обнаруживали выраженные прослойки жировой и соединительной ткани. Сосуды лоскута различного калибра были расположены в продольном направлении. Диафрагмальный лоскут срашен с миокардом соединительнотканной прослойкой, с отдельными включениями клеток и мышечных элементов. В прослойке соединительной ткани, связывающей диафрагмальный лоскут со стенкой сердца, хорошо выражены кровеносные сосуды различного калибра, заполненные контрастной массой (рис. 30).

В результате гистологических исследований установлено, что в мышечной ткани диафрагмального лоскута в течение 1-го месяца после операции происходят нерезко выраженные дистрофические изменения, которые спустя некоторое время приводят к дегенерации некоторой части волокон. В дальнейшем дистрофические изменения мышечной ткани лоскута не прогрессируют, и лоскут сохраняет структуру, свойственную диафрагме. На месте ушивания дефекта в диафрагме образуется плотный рубец. Диафрагмальный лоскут, подшитый к передней поверхности левого желудочка сердца, плотно спаян с ним прослойкой соединительной ткани, проникающей в миокард и ткань лоскута. В месте сращения отмечена выраженная сосудистая сеть.

### **Направление кровотока в сращениях сердца с диафрагмальным лоскутом**

На основании данных инъекции сосудов различными красками и рентгеноконтрастными веществами, а также результатов гистологических исследований установлено, что в сращениях сердца с подшитыми к нему различными тканями прорастают кровеносные сосуды, которые анастомозируют с системой коронарных сосудов и служат источником дополнительного кровоснабжения миокарда (П. И. Тофило, 1955; Б. А. Долго-Сабуров, 1956; Prinzmetal, 1947, и др.).

Еще на заре экспериментальной разработки хирургического лечения нарушений коронарного кровообращения предпосылкой к различным операциям послужили данные вскрытий (Thorel, 1903), когда была обнаружена

полная облитерация коронарных сосудов и кровоснабжение осуществлялось лишь за счет обильной васкуляризации сращений сердца с перикардом.

В настоящее время данные многочисленных функционально-морфологических исследований как в эксперименте, так и в клинике свидетельствуют об улучшении кровоснабжения сердца после искусственного создания сращений с различными тканями. Однако несмотря на богатую экспериментальную базу хирургического лечения коронарной недостаточности, имеются отдельные противоположные утверждения. Так, Р. Ш. Брейтман (1958) сообщил о результатах четырех опытов на собаках, у которых после оментокардиопексии была произведена перевязка нисходящей ветви левой венечной артерии. В последующем в левый желудочек вводили 10 мл 5% раствора метиленовой сини. При этом в первую очередь окрашивался в синий цвет язык, затем слизистые оболочки рта и век. Кровеносные сосуды отсепарованного сальника заполнялись с двух сторон синью спустя 10—20 с через сосудистые коллатерали коронарной системы и естественным путем (через сосуды сальника из брюшной полости). По мнению автора, при оментокардиопексии и перикардокардиопексии направление кровотока в сосудистых коллатералях осуществляется от венечных артерий в сторону прижившей ткани, так как в коронарной системе более высокое давление, чем в сосудах трансплантата. Поэтому кровоснабжение миокарда ухудшается после фиксации сальника.

Это предположение противоречит практическим результатам оментокардиопексии (Б. А. Петров, 1958), а также экспериментальным исследованиям Б. В. Огнева (1954), Б. П. Кириллова (1963) и других авторов. Кроме того, высказывание Р. Ш. Брейтмана не подтверждено гистологически (не установлено, по каким именно сосудам оттекала краска — по артериям или венам), а используемая им методика не исключает возможности поступления крови в двух направлениях — из коронарных сосудов в вены сальника и из артерий сальника в сердечные сосуды.

Особое внимание необходимо обратить на то, что в исследованиях Р. Ш. Брейтмана не учитывалась длина пути прохождения краски. Несомненно, при введении красящего вещества в левый желудочек оно ..быстрее

проникало в аорту и коронарные сосуды и затем по межкоронарным анастомозам (дистальнее от лигатуры передней нисходящей ветви левой коронарной артерии) через сосуды спаек поступало в сальник. Поэтому визуально создавалось впечатление, что кровь оттекает от миокарда.

Наряду с этим автор замечает, что из брюшной полости через сосуды сальника также происходила окраска его метиленовым синим. Однако расстояние пути кровотока при этом оказывалось более длинным — левый желудочек, аорта, чревная артерия, желудочно-сальниковые артерии и затем только сосуды сальника и миокарда. Поэтому время появления краски со стороны сосудов сальника было более поздним, чем со стороны венечных сосудов.

Подтверждением вышесказанного могут быть результаты экспериментов даже самого Р. Ш. Брейтмана (1961), который указывает, что при перевязке левой коронарной артерии после предварительной бментокардиопексии размеры зоны инфаркта были значительно меньшими, чем в контроле.

Образование узкой полоски некроза миокарда или же отсутствие некроза вообще автор объясняет наличием питания через коллатерали.

Результаты экспериментальных исследований Prinzmetal с соавторами (1948) показали, что в ишемизированные участки флуоресцеин поступает концентрически, а не распространяется в направлении от эндокардиальной поверхности к перикардиальной. Это доказано регистрацией на кинематографической пленке при специальном освещении. Таким образом, доказана основная роль межсосудистых анастомозов в восстановлении кровоснабжения. Эти данные подтверждены также и в опытах с введением радиоактивных эритроцитов, которые показали, что коллатерали не могут предотвратить развитие инфаркта при тромбозе крупной ветви, однако зона омертвления значительно уменьшается.

Goldman с соавторами (1952), используя метод внутривенного введения флуоресцеина с последующей прижизненной цветной киносъемкой деятельности сердца, пришли к заключению об эффективности хирургических вмешательств, направленных на создание коллатерального кровообращения.

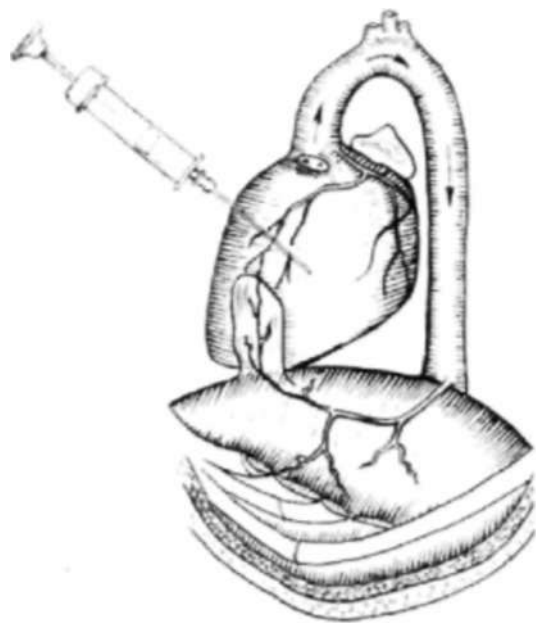


Рис. 31. Схема распространения красящего вещества при введении его в левый желудочек.

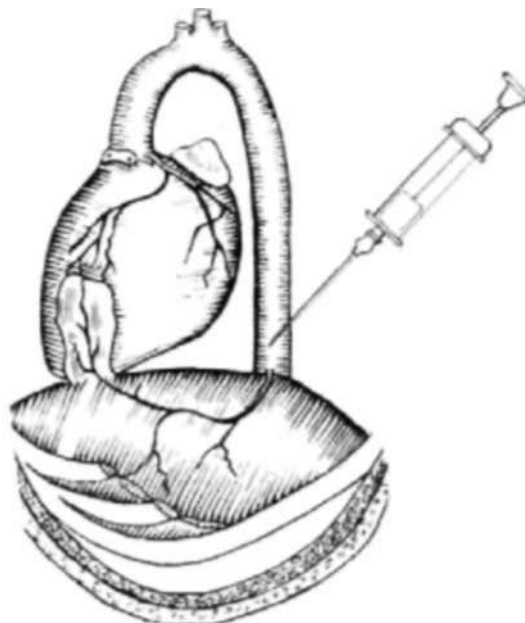


Рис. 32. Схема распространения красящего вещества при введении в грудную аорту.

В целях выяснения направления кровотока в сращениях сердца с диафрагмальными лоскутами мы провели 5 опытов на собаках. К передней поверхности сердца животных был подшит диафрагмальный лоскут, и затем в разные сроки произведена двухэтапная перевязка передней нисходящей ветви и левой венечной артерии. В одном опыте была нанесена сквозная рана левого желудочка с последующей тампонадой диафрагмального лоскута.

Собаки, перенесшие указанные операции, были здоровыми и при электрокардиографических исследованиях у них не отмечены какие-либо серьезные расстройства коронарного кровообращения. По истечении некоторого периода времени (от 6 мес 17 дней до 1 года 10 мес) после первой операции поставлен острый опыт: под морфинно-тиопенталовым наркозом при управляемой дыхании произведена торакотомия в V межреберье слева и затем в полость левого желудочка введено 10 мл 5% раствора метиленового синего с последующим наблюдением за направлением и скоростью окраски миокарда и диафрагмального лоскута (рис. 31). Всего поставлено 2 опыта.

В результате исследования обнаружено, что в первую очередь после инъекции возникало отчетливое окрашивание миокарда в синий цвет и затем красящее вещество проникало в диафрагмальный лоскут со стороны

миокарда, слегка окрашивая его; позже наблюдали интенсивное окрашивание диафрагмы и основания лоскута. Приведенные данные указывают на существование сосудистых связей и оттока крови в сращениях миокарда с диафрагмальным лоскутом. Однако они не исключают возможность притока крови к сердцу по сосудам, расположенным в сращениях миокарда. Это связано с тем, что красящее вещество, введенное в левый желудочек сердца, в первую очередь поступает с током крови в коронарные артерии. До сосудов, расположенных у основания диафрагмального лоскута, оно доходит позже, вследствие того что эти сосуды находятся дальше по отношению к устьям коронарных артерий.

Для исключения отмеченных неравномерных условий в остальных опытах раствор метиленового синего вводили не в полость левого желудочка сердца, а в грудную аорту, над диафрагмой (рис. 32). После проведения опыта с метиленовым синим в грудную аорту вводили 10—15 мл 5% раствора флуоресцеина натрия и затем изучали скорость его появления и интенсивность флуоресценции различных органов при освещении их ртутно-кварцевой лампой с фильтром Вуда.

Наблюдения за направлением и интенсивностью окраски тканей после введения метиленового синего в грудную аорту показали, что в первую очередь окрашивается в синий цвет желудок, сальник, диафрагма и диафрагмальный лоскут. По мере усиления интенсивности окраски ткани лоскута отмечено также распространение ее на миокард. В легочную ткань метиленовый синий поступал спустя 12—14 с после окраски миокарда. Следовательно, источником заполнения коронарных сосудов метиленовым синим являются межсосудистые анастомозы диафрагмального лоскута, по которым кровь притекает к сердцу.

В опытах, где кроме метиленового синего применяли еще и флуоресцеин натрия, обнаружено следующее. В первые секунды появлялась слабая флуоресценция желудка, сальника и диафрагмы, которая через 5—7 с становилась интенсивной. Диафрагмальный лоскут начал флуоресцировать спустя 2 с, а миокард -4 с. Нарастание флуоресценции до интенсивной продолжалось в течение последующих 3 с. Флуоресценция легочной ткани наступила через 10 с. Эти данные свидетельствуют о на-

личии притока крови к сердцу через сосуды сращений с диафрагмальным лоскутом.

Подопытные собаки после окончания опыта умерщвлялись путем обескровливания. Затем перевязывали дугу аорты и через брюшную аорту сосуды наполняли рентгеноконтрастной массой (свинцовая оранжевая краска в разведении пополам с эфиром и скипидаром). Последующие рентгенограммы показали проникновение контрастного вещества в коронарную систему через диафрагмальный лоскут. При гистологическом исследовании в сращениях миокарда с диафрагмальным лоскутом обнаружены многочисленные сосуды различного калибра.

В. А. Федосеев (1962), в целях выяснения направления кровотока в сращениях сердца и сальника, произвел 81 опыт на 48 собаках. При этом были использованы метод визуального наблюдения с введением красящего вещества (метиленового синего или туши), гистологическое исследование и учет ретроградного кровотока.

Результаты исследования показали, что через 6—8 с тушь появлялась в селезенке, желудке и затем в сальнике, покрывающем сердце. После этого сразу перевязывались обе полые вены, аорта и легочная артерия. При последующем гистологическом исследовании закономерно обнаруживали тушь преимущественно в передней нисходящей ветви левой коронарной артерии и в меньшем количестве в других артериях. В сосудах легкого и языка тушь полностью отсутствовала (при условии введения ее в селезеночную артерию) или была в незначительном количестве, вследствие проникновения ее через естественные коллатерали (диафрагма, межреберные артерии). Приведенные данные подтверждают факт поступления крови к сердцу из сосудов трансплантата в условиях перевязки ветвей венечных артерий.

Аналогичные данные получены автором при определении ретроградного кровотока по методике М. Грегга. При этом после перевязки передней нисходящей ветви левой венечной артерии под левым ушком и пересечении ее ниже лигатуры измеряли кровь, вытекающую из периферического конца в течение 1 мин. Ретроградный кровоток в контрольной группе составлял в среднем 2,3 мл/мин или 138 мл/ч. В опытной группе спустя месяц после оментокардиопексии средняя величина ретроградного кровотока составляла 4,8 мл/мин или 288 мл/ч. Следовательно,

оментокардиопексия вызывает увеличение кровотока на 150 мл в 1 ч и значительно улучшает кровоснабжение ишемизированного миокарда.

Наша концепция (С. М. Луценко, 1961) в вопросе о направлении кровотока в экстракардиальных анастомозах нашла полное подтверждение в исследованиях В. А. Федосеева (1962), Б. П. Кириллова (1963) и других авторов.

## **ОСТРАЯ ИШЕМИЯ МИОКАРДА**

Для воспроизведения острого инфаркта миокарда в эксперименте наиболее часто используют перевязку коронарных артерий. Большинство исследователей (Б. В. Огнев с соавт., 1954; В. В. Парин, 1960; В. В. Фролькис с соавт., 1962; А. А. Мясников с соавт., 1963; В. С. Сергеевский, 1971, и др.) считают доказанным, что после перевязки коронарных сосудов возникают некротические изменения миокарда. При этом перевязка основного ствола левой венечной артерии или высокая перевязка ее передней межжелудочковой ветви в большинстве случаев является смертельной.

По данным Е. С. Шахбазяна (1940), гибель подопытных животных при перевязке начального отдела передней межжелудочковой ветви левой коронарной артерии составляет 75%— Б. В. Огнев (1954) при подобных опытах наблюдал гибель 25 собак из 42.

С. А. Виноградов (1955) отмечает возникновение некроза миокарда у 34 из 36 подопытных кроликов с перевязкой передней межжелудочковой ветви левой коронарной артерии. Примерно такие же данные приводят и многие другие исследователи, причем у выживших собак наблюдали обширные некрозы миокарда с нарушением питания сосочковых мышц и образованием аневризмы сердца через 2—3 мес.

Л. М. Капица с соавторами (1958) считают, что высокая перевязка венечных артерий вызывает нарушение ритма сердечной деятельности и тяжелые повреждения, приводящие к гибели животных. Авторы предполагают, что при острой закупорке коронарных сосудов, особенно в верхней трети, анастомозы не могут полностью обеспечить функцию кровоснабжения миокарда. Подобные

опасности влечет за собой острое нарушение кровообращения в начальной части передней межжелудочковой ветви левой венечной артерии (В. И. Колесов, 1962).

Поданным Gross с соавторами (1937), при перевязке передней межжелудочковой ветви левой венечной артерии на уровне нижнего края левого ушка (ниже отхождения первой коллатерали) из 53 собак 28 погибли в первые сутки (53%) - Результаты наблюдений Bogedain с соавторами (1962) показали, что гибель животных при перевязке левой передней нисходящей артерии составляет 21%, левой окружающей артерии — 67% и 100% — при перевязке обеих артерий.

В настоящее время многочисленными экспериментальными исследованиями бесспорно доказано, что после перевязки венечных артерий наступает остановка сердечной деятельности, причем перевязка огибающей ветви левой венечной артерии приводит к стопроцентной гибели животных. Сравнительно легче переносится перевязка передней межжелудочковой ветви левой венечной артерии ниже отхождения первой ее коллатерали, в отличие от перевязки выше этой коллатерали, сопровождающейся в большинстве случаев гибелью.

Причина остановки сердца после перевязки коронарных сосудов объясняется не только нарушением кровоснабжения миокарда, но и рефлекторными влияниями. Так, Г. Ф. Иванов (1932) указывает на остановку сердца, закономерно возникающую после наложения двойных лигатур.

Наряду с рефлекторным воздействием появление токсических продуктов обмена в ишемических тканях после перевязки венечных сосудов может оказывать влияние на нервные рецепторы, вызывая патологические рефлексы. Появление их, несомненно, играет важную роль в комплексе причин, обуславливающих остановку сердечной деятельности.

Воспроизведение инфаркта миокарда методом перевязки коронарных сосудов вызывает грубые изменения структуры и функции сердца, которые сходны с клиникой инфаркта миокарда у человека. Однако несмотря на очевидное совершенство экспериментальных моделей, они все же не могут полностью отразить разнообразие механизмов развития нарушения коронарного кровообращения и инфаркта миокарда в патологии у человека.

В. В. Фролькис и соавторы (1962) указывают, что после перевязки коронарного сосуда в послеоперационном периоде путем затягивания выведенной на кожу лигатуры у собак наступало изменение дыхания, они были беспокойны, скулили и проявляли другие признаки, характерные для болевого приступа.

Приведенные наблюдения подтверждают не только различные реакции животного на нарушение коронарного кровотока под наркозом и после операции, но и близость клинической картины экспериментальной ишемии миокарда к стенокардии, хотя, несомненно, модель перевязки коронарного сосуда далека от истинной картины инфаркта миокарда, поскольку она воспроизводит только один этап патологического процесса — ишемию. Поэтому последующая нормализация кровообращения отличается от естественных условий.

По мнению В. В. Ларина (1960), результаты перевязки венечных сосудов в эксперименте отличаются прежде всего от условий клинической патологии отсутствием предшествующего патологического процесса в венечной сети. Однако, если судить о тяжести последствий перевязки, то нужно принимать во внимание то обстоятельство, что медленное развитие патологических изменений в сосудах сопровождается постепенным образованием сосудистых анастомозов в венечной сети. Именно этот компонент компенсации нарушенного венечного кровообращения отсутствует в экспериментах с перевязкой венечных сосудов.

Поданным В. Е. Незлина и С. Е. Карпай (1959), излюбленной локализацией инфаркта сердечной мышцы является передняя стенка левого желудочка, особенно область верхушки и прилежащей к ней межжелудочковой перегородки. При этом инфаркт передней стенки левого желудочка возникает в результате закупорки передней межжелудочковой ветви левой венечной артерии.

Изучение различных моделей экспериментального инфаркта миокарда многими авторами показало, что для толучения стандартного инфаркта миокарда достаточна перевязка венечных артерий.

При перевязке передней межжелудочковой ветви у собак происходит развитие инфаркта передней стенки левого желудочка и передней части межжелудочковой перегородки.

Перевязка коронарных сосудов вызывает закономерное появление некротических изменений в миокарде, причем характер и распространение их зависят от локализации перевязки коронарных сосудов. Однако по-прежнему мало изученным является характер инфаркта миокарда в условиях острой ишемии и одновременного подшивания различных тканей, направленных на обеспечение окольного притока крови к сердцу;

С целью изучения функциональной полноценности коллатерального кровообращения сердца при подшивании диафрагмального лоскута в условиях острой ишемии миокарда мы провели исследования на 10 собаках со сроком наблюдения от 2 сут до 1 года 3 мес. Операции производили под морфино-тиопентаповым наркозом при управляемом дыхании. В асептических условиях вскрывалась грудная полость в VI межреберье с пересечением хрящей VI и VII ребер. Лоскут из мышечной части диафрагмы выкраивали через всю ее толщу с основанием у переднебоковой лопасти сухожильного центра диафрагмы слева. После гемостаза дефект диафрагмы ушивали двухрядными швами. В полость перикарда вводили 5 мл 2% раствора новокаина и через несколько минут продолжно вскрывали перикард.

Для создания острой ишемии миокарда была перевязана передняя межжелудочковая ветвь левой венечной артерии примерно в средней трети — выше деления ее на две конечные ветви к левому и правому желудочку. Ниже перевязки миокард приобретал бледную или синевато-багровую окраску с последующим некоторым выбуханием поверхности на участке размером 2—1,5X1 см, имевшем неправильную форму и нечеткие контуры. Установлено развитие так называемого ишемического или геморрагического инфаркта.

Ишемический участок миокарда прикрывали диафрагмальным лоскутом, плевральную поверхность которого слегка соскабливали скальпелем, смазывали 5% раствором йодной настойки и припудривали тальком. Лоскут фиксировали к миокарду 4 швами, а на перикард накладывали отдельные редкие швы. Грудную полость послойно и наглухо закрывали и отсасывали воздух из плевральной полости.

Состояние подопытных животных в первые дни после операции было тяжелым. Из 10 оперированных собак

4 погибли в течение первой недели, остальные выжили и были под наблюдением от 1 нед до 1 года 3 мес.

Рентгенокимографические изменения в течение первых двух суток после экспериментальной ишемии миокарда и подшивания диафрагмального лоскута характеризовались резким ослаблением сократительной функции миокарда, уменьшением величины зубцов и их деформацией. В ряде случаев отмечено выпадение пульсации по контуру левого желудочка.

Через 2 нед сохранялась уменьшенная амплитуда пульсации сердца, а со стороны левого желудочка иногда отмечалось выпадение пульсации — «немая зона» на ограниченном участке. Амплитуда зубцов правого желудочка была несколько увеличенной. По левому контуру сердца определялось наличие дополнительной ткани, соответствующей фиксированному диафрагмальному лоскуту. Однако амплитуда колебаний в этом участке соответствовала сердечным сокращениям. Зубцы диафрагмы слева были сглажены, мелкие и часто наслаивались между собой; справа обычной глубины. Сокращения сердца не сопровождалось подергиванием диафрагмы у основания лоскута.

Спустя месяц и позже после операции на рентгенокимограмме в нижнебоковом контуре левого желудочка наблюдалось наличие низких, слабо выраженных зубчиков. В остальных участках отмечена обычная амплитуда зубцов сердца и диафрагмы. В более поздние сроки левожелудочковая зона рентгенокимограмм сохраняла незначительную скошенность и отдельные зубцы были расщеплены или снижены. В остальных отделах они были равномерными и четкими. Таким образом, рентгенологические данные свидетельствуют об отсутствии очага ишемии и восстановлении сократительной деятельности миокарда.

На электрокардиограмме вслед за перевязкой передней межжелудочковой ветви левой коронарной артерии у собак возникали экстрасистолы и стойкая тахикардия. В первые 6 ч после операции отмечено снижение вольтажа и смещение сегмента  $S-T$  ниже изоэлектрической линии. Зубец  $P$  в I отведении незначительно уменьшался, в остальных отведениях он был без особенностей или амплитуда его увеличивалась на 1–2 мм. Интервал  $PQ$  незначительно укорачивался. Зубец  $Q_i$  был более глубоким, во II и III отведениях существенно не изменялся. Зубец

*R* был снижен, зубец *S*, углублен, в остальных отведениях без особенностей. Зубец *T* сохранялся на изоэлектрической линии, иногда был двухфазным или отрицательным.

Спустя 2 сут в большинстве наблюдений отмечено появление единичных или групповых экстрасистол. Нередко возникали два самостоятельных ритма — синусовый и атриовентрикулярный, то есть диссоциация с интерференцией. Отчетливые изменения выявлены в I отведении в комплексе *QRS*. Зубец *Q* был значительно углублен, зубец *R* — уменьшен или вообще отсутствовал, а зубец *T* переходил в отрицательный с заостренной верхушкой. Характерен закономерный подъем интервала *S—T*, который в грудных отведениях был более высоким. Таким образом, через 2 сут после операции наблюдались тяжелые расстройства коронарного кровообращения.

На 3—4-й день происходило снижение интервала *S—T* до изолинии и появлялся отчетливо выраженный зубец *T*. В большинстве случаев возникли желудочковые экстрасистолы типа бигеминии, изредка — групповые экстрасистолы.

Через 6—12 дней после операции происходило сглаживание электрокардиографических изменений. Синусовый ритм сохранялся, значительно уменьшалась тахикардия. Нередко отмечалось расширение желудочкового комплекса и иногда исчезал зубец *R*. Вольтаж зубцов был низким главным образом в I отведении, интервал *S—T* постепенно возвращался к исходному, зубец *T* был асимметричный, зубец *Q* — углублен.

В более поздние сроки, через 2—3 нед, отмечена нормализация электрокардиограммы в виде уменьшения зубца *Q*, смещения интервала *S—T* к изолинии; зубец *T* приобрел положительное значение.

Таким образом, электрокардиографические изменения в течение первых 2—3 нед после перевязки передней межжелудочковой артерии и одновременного подшивания диафрагмального лоскута к миокарду характеризовались наличием острого расстройства коронарного кровообращения различной степени. В дальнейшем происходила нормализация электрокардиограммы и лишь в отдельных случаях отмечали снижение вольтажа. В отдаленные сроки (1 год 3 мес) обнаруживали -нерезко выраженные диффузные дистрофические изменения миокарда.

В результате патологоанатомического исследования макроскопически выявлены фибриновые отложения в месте фиксации диафрагмального лоскута (послеоперационный период—1 нед). Фибрин располагался более толстым слоем по краям лоскута и распространялся на поверхность сердца. Спустя 2 нед после операции и в последующие, более поздние сроки, установлено прочное сращение между лоскутом и эпикардом. Кроме того, отмечены спайки с перикардом. Диафрагмальный лоскут был жизнеспособным, по своему внешнему виду он мало чем отличался от ткани диафрагмы. На месте выкраивания его в диафрагме развивался рубец. Высота стояния левого купола диафрагмы не была изменена.

В результате гистологического исследования в зоне перевязанного сосуда через 24 ч после операции выявлены признаки отека межлоскутной ткани и нерезко выраженной застойной гиперемии. В мышечных волокнах были выраженные изменения в виде вакуолизации и исчезновения поперечной исчерченности. Местами отмечены небольшие кровоизлияния. Мышечные волокна окрашивались преимущественно базофильно, границы их были нечеткие. Ядра клеток слабо воспринимали окраску миовитином вообще не выявлялись. На исследуемых участках обнаружены распад мышечных волокон.

Таким образом, анализ данных гистологического исследования в первые сутки после перевязки межжелудочковой ветви свидетельствует о преобладании процессов шкроза и экссудации. При этом нервные волокна в зоне инфаркта сохранялись в течение первых суток. В ткани диафрагмального лоскута, прилежащей к эпикарду, обнаруживались местами очаговые кровоизлияния, скопления лейкоцитов и фибробластов.

Через 2 сут отчетливо выявлялся некроз мышечных волокон. Мышечные элементы были фрагментированы, имели зернистый вид с пикнотическими ядрами. Местами отмечены участки гомогенизации с ядерным детритом. В соединительной ткани наблюдался выраженный отек и воспалительная инфильтрация. Вокруг некротических участков в сердечной мышце были большие скопления лейкоцитов, фибробластов, эндотелиальных клеток и тромбоцитов. Некротический участок в миокарде граничил с диафрагмальным лоскутом, в толще которого обнаружены явления дистрофии.

В межуточном аргирофидном веществе миокарда наблюдали огрубение и утолщение волокон, местами происходила слабая импрегнация серебром, часть волокон была фрагментирована.

По мнению ряда авторов, изменения в межуточном аргирофидном веществе являются первичными, как следствие гипоксии. Затем в процесс вовлекаются мышечные волокна.

Через 4 сут в очаге инфаркта мышечные волокна были гомогенизированы с неразличимой поперечной исчерченностью и неясными границами. Ядра их не обнаруживались. В соединительной ткани аргирофильные волокна грубо окрашивались, нередко сливаясь между собой и образуя утолщения. В ткани диафрагмального лоскута выявлено полнокровие сосудов. Мышечные волокна были без особенностей. Со стороны плевральной поверхности отмечены отеки соединительнотканых слоев, диффузная клеточная инфильтрация и отложения фибрина.

Через 8—9 сут после операции на гистотопографических срезах установлено спаяние диафрагмального лоскута с эпикардом на всем протяжении. Структура лоскута была сохранена, лишь в отдельных волокнах наблюдали дистрофические изменения. Сосуды были полнокровны. Между эпикардом и диафрагмальным лоскутом отмечено развитие молодой грануляционной ткани, прослойки которой были более массивными в зоне инфаркта. Эпикард был утолщен, местами обнаружены кровоизлияния под эпикардом. В очаге инфаркта отмечена выраженная лимфоидная инфильтрация эпикарда, наличие гранул, инородных тел и разрастание грануляционной ткани, которая распространялась в глубь миокарда, окружая пучки гомогенизированных и фрагментированных мышечных волокон.

В миокарде наблюдали пролиферативную реакцию, а также прорастание участка некроза грануляционной тканью с наличием сосудов. При этом развитие грануляционной ткани отмечено преимущественно со стороны прилежащего диафрагмального лоскута и эпикарда.

Значительный интерес представляет динамика развития сосудов в зоне инфаркта миокарда. Так, Mallori и White (1939) наблюдали врастание вновь образованных сосудов, начиная с 4-го дня после развития инфаркта. Tennant, Gravzel с соавторами (1936) также отмечали

развитие вновь образованных сосудов в процессе репаративных реакций при инфаркте миокарда.

П. О. Ульянецкая (1956) обнаружила новообразованные замыкающие артерии и артерио-венозные анастомозы через 19 дней после инфаркта миокарда. В процессе образования замыкающих артерий в области рубцующегося или зажившего инфаркта наблюдалось новообразование гладких мышечных волокон путем не прямой метаплазии из малодифференцированных элементов соединительной ткани. По мнению автора, замыкающие артерии формируются в ранние периоды организации инфаркта, а также в плотной рубцовой ткани спустя год после перенесенного инфаркта.

С. П. Иванов (1952) отмечает появление небольшого количества вновь образованных артериальных сосудов через 10 дней после инфаркта. В более поздние сроки увеличивается количество сосудов и их диаметр.

В наших исследованиях при заполнении сосудов рентгеноконтрастной массой в течение первых двух недель после перевязки венечных сосудов отмечали выраженную сосудистую сеть в окружности инфаркта, но в очаг ишемии контрастная масса не проникала. Однако это еще не свидетельствует об отсутствии процессов ре васкуляризации. Так, А. И. Струков (1959) гистологически обнаружил на 5—7-е сутки после перевязки венечных артерий большое количество новообразованных сосудов по периферии инфаркта. З. З. Дорофеева (1952) в экспериментах с радиоактивным фосфором (?) установила, что кровообращение в очаге ишемии полностью не прекращается; оно лишь уменьшается на 25—80% по сравнению с таковым в неизмененном миокарде.

На полное отсутствие кровообращения в очаге инфаркта указывают А. В. Смольяников и Т. А. Наддачина (1963). В подтверждение этого они приводят данные о резком увеличении содержания лейкоцитов в сосудах некротизирующегося миокарда.

Результаты гистологического исследования через 2 нед после перевязки передней межжелудочковой ветви и подшивания диафрагмального лоскута показали наличие непосредственной связи между лоскутом и эпикардом в виде прослойки грануляционной ткани. Разрастание последней происходило как со стороны диафрагмального лоскута, так и эпикарда, причем на участке, соответст-

вующем инфаркту миокарда, отмечено более мощное прораствание грануляционной ткани в глубину миокарда.

В миокарде, ниже перевязки межжелудочковой ветви левой венечной артерии, выявлены очаги некробиоза в виде неравномерного окрашивания мышечных волокон, гомогенизации их, местами потери поперечной исчерченности и фрагментации. Вокруг участка некроза выражена воспалительная инфильтрация и пролиферация соединительнотканых элементов.

В более поздние сроки на участке некроза формировалась рубцовая ткань. Через 10 мес после операции и позже обнаружены массивные соединительнотканые разрастания, которые в виде пучков и отдельных тяжей располагались между волокнами сердечной мышцы. Сращения между диафрагмальным лоскутом и эпикардом характеризовались наличием зрелой соединительной ткани и множеством кровеносных сосудов, которые проникали в миокард по ходу соединительнотканых волокон, располагаясь между мышечными элементами, как бы раздвигая их.

Приведенные данные свидетельствуют о том, что перевязка передней межжелудочковой ветви левой венечной артерии и одновременное подшивание диафрагмального лоскута не предотвращает развития инфаркта миокарда и заживления его соединительнотканым рубцом. Это объясняется тем, что деструктивные изменения в миокарде наступают значительно раньше, чем происходит образование коллатерального кровообращения в сращениях с диафрагмальным лоскутом.

Опыты с подшиванием диафрагмального лоскута и перевязкой венечных сосудов во втором этапе проведены на 10 собаках. Вначале производили торакотомию и подшивание диафрагмального лоскута к передней поверхности сердца, прикрывая переднюю межжелудочковую ветвь левой коронарной артерии. Все подопытные собаки перенесли эту операцию без осложнений.

Во второй этап, в период от 1—2,5 мес до 1 года 3 мес, осуществляли повторную торакотомию и у 6 животных перевязывали левую венечную артерию под ушком сердца, а у 4 накладывали лигатуру на переднюю межжелудочковую ветвь левой венечной артерии (на 1,5 см ниже от места ее отхождения).

Из 10 собак, оперированных в два этапа, после перевязки венечных сосудов 3 погибло. Выжившие 7 животных были забиты в срок от 2 нед до 6,5 мес.

По данным Е. С. Шахбазяна (1940), П. И. Тофнло (1955) и других-исследователей, перевязка левой венечной артерии или начального отдела ее передней межжелудочковой ветви приводит к обширным дистрофическим изменениям в миокарде с последующей остановкой сердца и смертью животных.

Б. В. Огнев с соавторами (1954) отмечает гибель всех животных на операционном столе после перевязки основного ствола левой венечной артерии. При высокой перевязке начального отдела передней межжелудочковой ветви левой коронарной артерии из 42 собак 25 (59%) погибло и 17 выжило. При наложении лигатуры на границе верхней и средней трети передней межжелудочковой ветви левой венечной артерии вместе с веной все животные выжили, так же как и 12 животных с перевязкой в средней трети.

Выживание подопытных животных свидетельствует о возможности компенсации выключенного венечного кровообращения путем сращений с диафрагмальным лоскутом. Заслуживает особого внимания то обстоятельство, что ИТО после подшивания диафрагмального лоскута прошел срок свыше года.

Для регистрации тонуса и сократительной функции миокарда была произведена рентгенокимография. Следует отметить, что одной из существенных особенностей рентгенокимограммы сердца у собак является более значительная амплитуда зубцов правого желудочка, чем левого.

При рентгенокимографическом исследовании через год 2 мес и 4 дня после подшивания диафрагмального лоскута обнаружена четкая пульсация сердца, особенно нижних трех полосах (по 4 зубца в каждой полосе), амплитуда пульсации более выражена по левому контуру. Через месяц после операции высота зубцов купола диафрагмы была достаточной.

Спустя 1 мес и 10 дней после перевязки левой венечной артерии под ушком левого предсердия отмечено наличие широких зубцов небольшой амплитуды по контуру левого желудочка (рис. 33), а через 2 мес на рентгенокимограмме выявлены снижение амплитуды пульсации

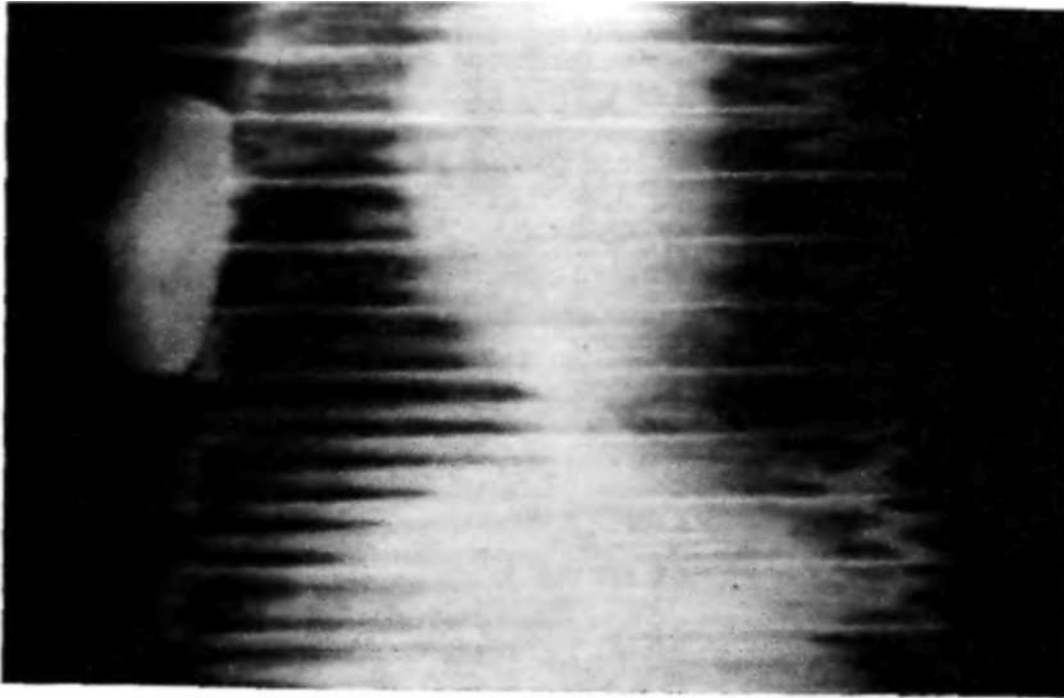


Рис. 33. Рентгенокимограмма собаки № 21 через 1 мес 10 дней после перевязки левой **венечной артерии**.

и нечеткость вершины зубцов. Амплитуда пульсации более выражена по правому контуру сердца.

• Через 3 мес и 7 дней после перевязки левой венечной артерии наблюдали более отчетливо выраженные зубцы по левому контуру сердца, хотя амплитуда их оставалась меньшей, чем справа (рис. 34).

Результаты электрокардиографического исследования показали нарушение коронарного кровообращения различной степени. Так, в двух случаях в первые трое суток отсутствовали серьезные расстройства коронарного кровообращения, отмечены лишь дистрофические изменения миокарда, которые были выявлены и в последующие сроки. Однако в другом наблюдении на 3-й сутки возникло острое нарушение коронарного кровообращения.

В большинстве случаев электрокардиографические исследования, проводившиеся на 2-е сутки после второго этапа операции, показали развитие ишемии передней стенки левого желудочка, синусовую аритмию и тахикардию. В последующем отмечены диффузные дистрофические изменения в миокарде с нерезко выраженным нарушением коронарного кровообращения, преимущественно передней стенки левого желудочка.

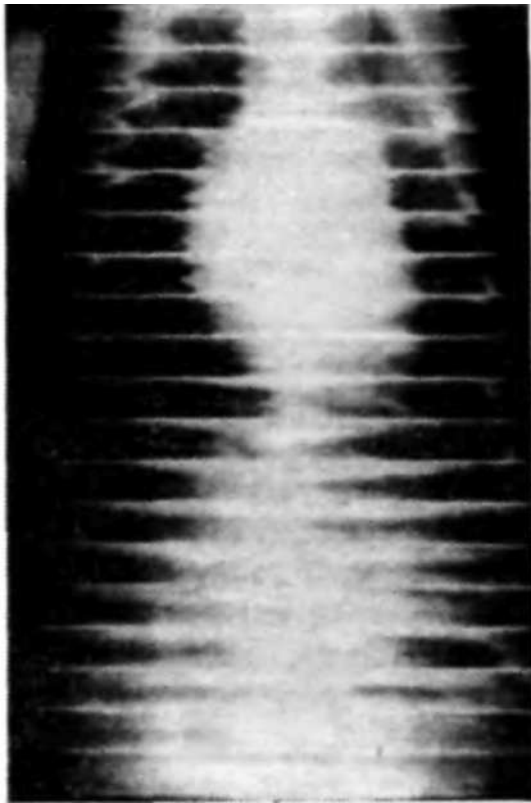


Рис. 34. Рентгенокимограмма собаки № 24 через 3 мес 7 дней после перевязки левой венечной артерии.

фрагмального лоскута, а также сосудами диафрагмы.

При патологоанатомическом исследовании ни в одном случае не обнаружено аневризмы сердца или обширных рубцовых изменений миокарда. Во всех наблюдениях диафрагмальный лоскут был сращен с эпикардом переднебоковой поверхности левого и частично правого желудочков.

Гистологические изменения после перевязки левой венечной артерии или передней межжелудочковой ветви в условиях предшествующего подшивания к миокарду диафрагмального лоскута характеризовались следующими данными.

Через 2 нед после перевязки венечных сосудов отмечено массивное разрастание соединительной ткани между лоскутом и миокардом в очаге ишемии. В ряде участков наблюдали включения клеточных инфильтратов из лимфоидных клеток, гистиоцитов и многоядерных гигантских клеток вокруг кристаллов талька. Очаги некроза не обнаружены. По ходу соединительной ткани выявлены

Таким образом, после перевязки левой венечной артерии или высокой перевязки ее передней межжелудочковой ветви сращения с диафрагмальным лоскутом не могли полностью компенсировать венечное кровообращение. Однако выживание подопытных животных после перевязки указанных выше сосудов можно объяснить предшествующим подшиванием диафрагмального лоскута к эпикарду и образованием коллатерального кровообращения. Изучение реваскуляризации миокарда показало наличие хорошо выраженных анастомозов между системой венечных сосудов и сосудами диафрагмы.




Рис. 35. Разрастание соединительной ткани в зоне ишемии миокарда. Кровеносные сосуды заполнены контрастной массой. Собака № 30, через 1,5 мес после подшивания диафрагмального лоскута и через 2 нед после перевязки передней межжелудочковой ветви. Микрофото. Окраска пикрофуксином. Об. 10, ок. 15.

расширенные кровеносные сосуды, заполненные красящим веществом (рис. 35). Развитие сосудов происходило преимущественно со стороны диафрагмального лоскута. Он сохранял обычное строение; явления воспалительной реакции в толще его отсутствовали, хотя отмечено развитие фиброзной ткани по ходу мышечных волокон.

Спустя месяц после высокой перевязки передней межжелудочковой ветви левой венечной артерии в миокарде выявлены очаговые инфильтраты из лимфоидных клеток. Межуточная ткань была диффузно инфильтрирована лимфоидными клетками. Местами мышечные волокна миокарда неравномерно окрашены, отсутствовала поперечная исчерченность их и наблюдалась фрагментация. В этих участках отмечено скопление гигантских и лимфоидных клеток, макрофагов, в виде так называемой гранулемы инородных тел. Кровеносные сосуды миокарда и диафрагмального лоскута расширены. Диафрагмальный лоскут сращен с эпикардом грубоволокнистой соединительной тканью, проникающей в толщу миокарда. Мышечные волокна диафрагмального лоскута обычного

строения, местами диффузно усеяны лимфоидными клетками.

В более поздние сроки, через 2—6,5 мес после операции, очаги некроза в миокарде не обнаружены. В ряде участков отмечено разрастание соединительной ткани, содержащей кровеносные сосуды. В отдельных местах между мышечными волокнами передней стенки левого желудочка обнаружены признаки выраженного фиброза.

Со стороны диафрагмального лоскута изменений не наблюд&ти. В прослойке соединительной ткани между лоскутом и эпикардом выявлены тальковые гранулемы в виде скопления гигантских, лимфоидных клеток и макрофагов, окружающих кристаллы талька. Их обнаруживали даже через 1 год и 9 мес после операции, хотя к этому времени нередко среди соединительнотканых элементов встречались ячеистые пустоты, окруженные скоплениями клеточных элементов. Данное обстоятельство свидетельствует о сравнительно медленном рассасывании талька и поддержании им хронического асептического воспаления, способствующего усилению реваскуляризации.

В настоящее время пластика диафрагмальным лоскутом на ножке без вскрытия сердца показана только при диффузной аневризме сердца. При мешковидных и грибовидных аневризмах, склонных к разрыву, оправдана резекция или ушивание мешка аневризмы и диафрагмопластика.

И. З. Козлов и К. А. Горнак (1964) в экспериментах на 90 собаках изучили модель аневризмы сердца и последующего ее оперативного удаления с использованием диафрагмопластики. По данным авторов, диафрагмальный лоскут, подшитый к аневризме или к области шва сердца, прекрасно приживает, укрепляет стенку сердца и улучшает кровоснабжение. Подшитый лоскут сохраняет свою структуру, подвергаясь незначительной или умеренной атрофии преимущественно в периферических отделах без заметного уменьшения количества сосудов. Рана диафрагмы, как правило, заживает первичным натяжением.

По мнению Е. С. Шахбазяна (1965), кардиодиафрагмопексия способствует образованию наиболее крупных экстракардиальных анастомозов. Диафрагмокардиопластика является методом выбора при хирургическом лечении аневризмы сердца (Ю. С. Гилевич, 1965). Автор успешно использовал лоскут диафрагмы для укрепления

стенки сердца после операции у 3 больных с данной патологией.

Ю. П. Лихачев (1964), исследуя умершего больного через 2 года после резекции аневризмы сердца и диафрагмокардиоластики по Б. В. Петровскому, установил наличие прямой связи между артериями сердца и артериями диафрагмы. Автор указывает, что ни в одном из 150 исследований трупов больных, умерших в результате хронической коронарной недостаточности, в том числе и после различных операций на сердце, не обнаружены столь прямые и широкие связи артерий сердца с экстракардиальными артериями, как после диафрагмокардиоластики.

Использование диафрагмоластики по поводу аневризмы сердца способствует не только укреплению аневризматической стенки, но также и улучшению кровоснабжения и таким образом является патогенетически обоснованным. Поскольку шов сердечной мышцы при нарушенном кровоснабжении миокарда может привести к новым рубцовым изменениям с последующим истончением, вполне закономерным является стремление к ликвидации аневризмы и одновременному созданию дополнительного кровоснабжения.

По данным В. Я. Гармаш и Ю. Г. Новикова (1962), иссечение зоны инфаркта в эксперименте приводит к улучшению сократительной способности миокарда и исчезновению желудочковой экстрасистолии. Так, в первые сутки после иссечения на электрокимограмме изменение сократительной функции миокарда было гораздо меньшим, чем при перевязке левой коронарной артерии в нижней ее трети. В отдаленные сроки после резекции происходит полное восстановление сократительной способности миокарда, хотя на электрокимограмме область иссечения характеризовалась появлением частичной или полной парадоксальной пульсации. #

Известно, что вокруг инфаркта развивается зона реактивного воспаления, которая в первые дни служит источником патологических импульсов. Указанные импульсы могут обуславливать спастические сокращения венечных сосудов. Кроме того, некротизированный миокард часто приводит к тяжелым осложнениям в виде образования пристеночного тромбоза полостей сердца и аневризмы, а также нарушениям проводимости. Поэтому резекция ост-

рого инфаркта миокарда имеет определенные патогенетические предпосылки.

Schlosser с соавторами (1974) приводит результаты наблюдений за 3 больными с кардиогенным шоком после обширного инфаркта сердца. После неудачных попыток устранения сердечной недостаточности при использовании средств интенсивной терапии была произведена инфарктэктомия без дополнительной реваскуляризации коронарных артерий. Один больной умер по окончании операции в результате сердечной недостаточности, а другой — спустя несколько часов от нарушения сердечного ритма; третий больной, несмотря на тяжелый послеоперационный период, выздоровел и был выписан в хорошем состоянии. Из 61 сообщения мировой литературы авторы собрали 224 случая резекции зоны инфаркта, в 126 из которых операция прошла успешно. Смертность при резекции зоны инфаркта в среднем составляла 44%. Успех операций в половине случаев оправдывает применение этого радикального метода, хотя показания к вмешательству не разработаны так четко, как при хронической коронарной недостаточности. По мнению авторов, шансы на выживание у неоперированных больных на 15% ниже.

Учитывая тот факт, что при инфаркте миокарда резко нарушается кровоснабжение сердечной мышцы, целесообразно изучить результаты иссечения ишемического участка миокарда и диафрагмокардиоластики.

Мы провели исследование на 10 собаках. При этом у 5 животных была произведена перевязка в нижней трети передней межжелудочковой ветви левой коронарной артерии с последующей резекцией некротического участка миокарда и замещением сквозного дефекта диафрагмальным лоскутом. В 5 других опытах скальпелем наносили проникающую резаную рану передней стенки левого желудочка длиной 1,5–2 см с последующим закрытием ее диафрагмальным лоскутом.

Операции проводили под морфино-тиопенталовым наркозом при управляемом дыхании. После торакотомии в VI межреберье слева выкраивали лоскут из грудино-реберной части диафрагмы, кнутри от места вхождения левого диафрагмального нерва с основанием к сухожильному центру. Дефект диафрагмы ушивали двухрядными швами. Выкроенный лоскут свободно подводили к передней поверхности сердца и фиксировали по краям прови-

\*

«

зорными лигатурами. В полость перикарда предварительно было введено 5 мл 2% раствора новокаина и затем перикард рассекали по передней поверхности почти на всем протяжении.

У животных первой подгруппы (5 собак) после обнажения сердца перевязывали переднюю межжелудочковую ветвь левой коронарной артерии в нижней трети, выше деления ее на две конечные ветви к правому и левому желудочку. Ниже перевязки миокард приобретал синевато-багровый цвет. При этом отмечено некоторое выбухание его неправильной формы, размером примерно 2—1,5Х1 см. Этот участок был воронкообразно иссечен, а зияющая рана сердца закрыта путем сдавливания краев ее пальцами. Дефект тотчас же тампонируют заранее подготовленным лоскутом из диафрагмы и накладывают сквозные шелковые швы через лоскут и края разреза в миокарде. Дополнительно лоскут подшивают по краям к миокарду.

Диафрагмальный лоскут фиксировали к сердцу без натяжения у основания, не ограничивая амплитуду сердечных сокращений. Подергиваний диафрагмы при сокращениях сердца не отмечено. На перикард накладывают отдельные редкие швы. Грудная стенка была зашита наглухо с последующей аспирацией воздуха.

После операции подопытные животные не получали антибиотиков и каких-либо других медикаментов. Послеоперационный период протекал тяжело и в ряде случаев был осложнен пневмонией, экссудативным плевритом и эмпиемой плевры. Наряду с этим отмечена экстрасистолия и фибрилляция сердца, что послужило причиной гибели 3 собак.

У животных второй подгруппы проникающую резаную рану передней стенки левого желудочка тампонируют путем подшивания диафрагмального лоскута. В послеоперационном периоде погибли 3 собаки.

При вскрытии обнаружен хороший гемостаз, лоскут был прочно фиксирован и плотно прилежал к поверхности сердца.

Макроскопически-в течение первых двух недель по периферии лоскута выявляли отложения фибрина, сглаживавшие его контуры и переходившие на прилежащий эпикард. В более поздние сроки, через 3—4 нед, определяли плотное сращение лоскута с эпикардом и миокар-

дом. Диафрагмальный лоскут на всем протяжении был одинаковой толщины, красновато-розового цвета и не выбухал в месте дефекта сердечной стенки. Со стороны полости левого желудочка сердца поверхность дефекта была покрыта эндокардом.

А. А. Колосова (1961) при экспериментальных повреждениях сердца различает следующие три зоны: зону повреждения, приранеую и отдаленную. По мнению автора, реакция тканей сердца на различные повреждения (инфаркт, разрез) идентична. При этом наряду с замещением некротических тканей миокарда грануляционной тканью происходит невротизация раневого регенерата. При разрезе она начинается на 3—4-й день, а при инфаркте — с 7—10-х суток. Источником невротизации служат центральные отрезки разрушенных нервных волокон, причем начальный беспорядочный рост молодых нервных волокон подвергается в последующем перестройке, образуя пучки и сплетения.

В приранеовой зоне изменения характеризовались набуханием части волокон, множественными фигурами амитоза и гипертрофией мышечных ядер. Сердечные перемишки были утолщены. Межуточная соединительная ткань была инфильтрирована, отечна, с отдельными мелкими очагами некроза.

В результате гистологического исследования через неделю после резекции ишемического участка отмечены очаги кровоизлияния между диафрагмальным лоскутом и мышцей сердца. В некоторых участках по краям дефекта мышечная ткань сердца была гомогенизирована, бесструктурна, в состоянии коагуляционного некроза. Местами мышечные волокна лишены ядер и содержали ядерный детрит. Межуточная ткань диафрагмального лоскута отечна и инфильтрирована лимфоидными клетками и гистиоцитами; сосуды полнокровны.

Через 2 нед после операции диафрагмальный лоскут плотно прилежал к месту дефекта сердечной стенки. В некоторых участках между диафрагмальным лоскутом и мышцей сердца отмечена более широкая прослойка фибрина и гомогенизированных эритроцитов. В окружности дефекта в мышце сердца обнаружен резкий отек и небольшие кровоизлияния (рис. 36). Межуточная ткань инфильтрирована лимфоидными клетками, нейтрофилами и лейкоцитами. Мышечные волокна в состоянии белковой

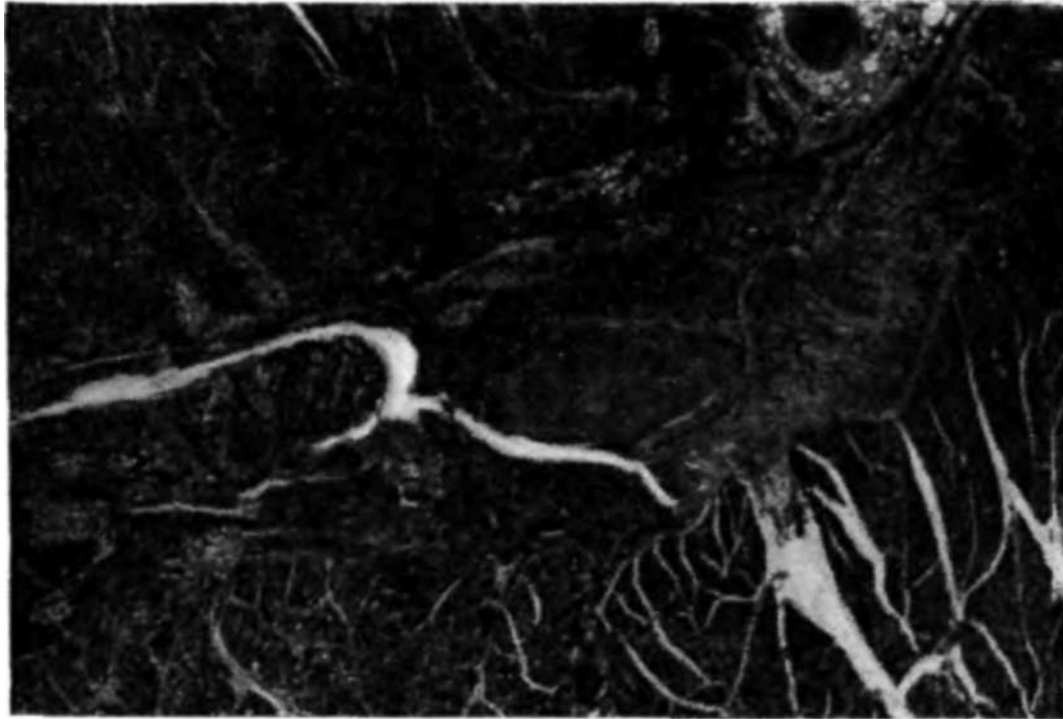


Рис. 36. Гематома между диафрагмальным лоскутом и миокардом в участке резекции инфаркта. Собака № 16 через 5 дней после операции. Микрофото. Окраска гематоксилин-эозином. Об. 10, ок. 10.

дистрофии, неравномерно окрашены, местами с явлениями миолиза. Лигатуры окружены гигантскими клетками. В некотором отдалении от дефекта миокард и межлоскутная ткань без особенностей. Мышечная ткань диафрагмального лоскута отчетливо дифференцирована. Отдельные мышечные волокна набухшие, с гомогенизацией и уплотнением протоплазмы. Сосуды лоскута расширены и полнокровны. Строма несколько отечна, местами инфильтрирована лимфоидными клетками.

Через месяц в месте дефекта сердечной стенки диафрагмальный лоскут сращен прослойкой соединительной ткани, которая непосредственно переходила в толщу мышц. На отдельных участках мышечные волокна лоскута расслоены лимфоидными инфильтратами; сосуды расширены и заполнены контрастной массой. В миокарде выявлены очаговые инфильтраты из лимфоидных клеток, а местами — диффузная инфильтрация межлоскутной ткани лимфоидными клетками. Сосуды расширены, в стенках отмечается пролиферация эндотелия.

В тех случаях, когда проникающая резаная рана передней стенки левого желудочка сердца закрывалась

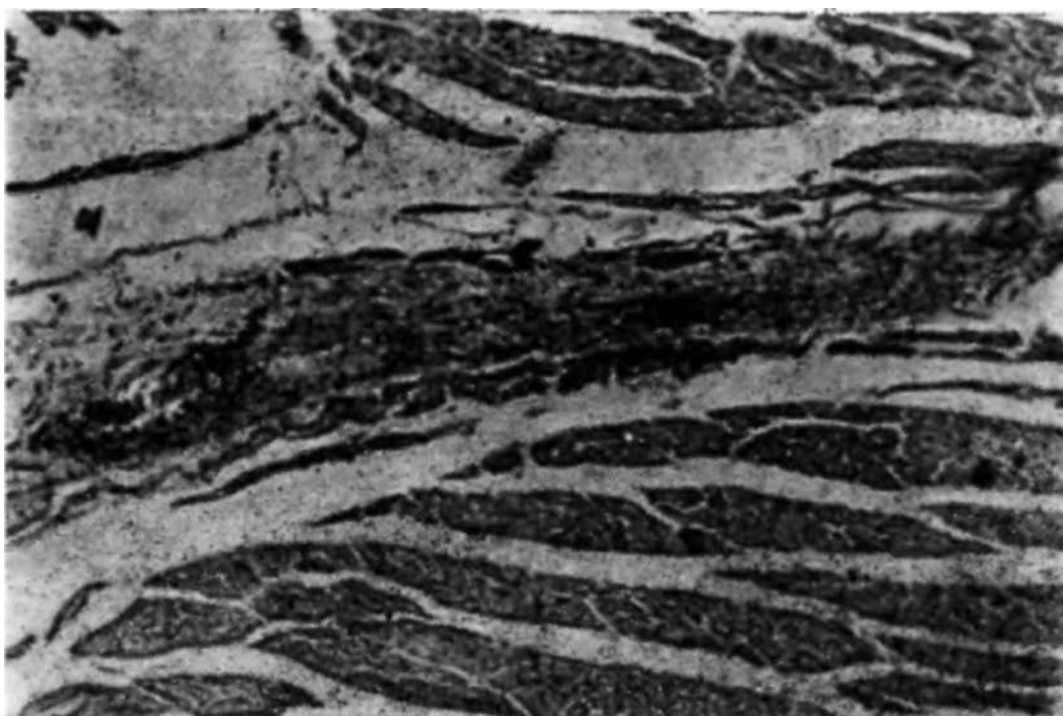


Рис. 37. Раневой канал мышцы сердца заполнен грануляционной тканью, содержащей сосуды. Собака № 35, через 14 дней после операции. Микрофото. Окраска гематоксилин-эозином. Об. 10, ок. 15.

диафрагмальным лоскутом, гистологическая картина характеризовалась следующими данными. В течение первой недели после операции в раневом канале сердечной стенки обнаруживалась гематома и клеточная инфильтрация по краям. Лоскут плотно прилежал к эпикарду в окружности раны и был спаян фибринозными отложениями. В толще лоскута отмечалась гиперемия, местами инфильтрация лимфоидными клетками и кровоизлияния.

Через 2 нед установлено сращение диафрагмального лоскута с эпикардом прослойкой молодой грануляционной ткани, которая содержала большое количество сосудов, макрофагов, гистиоцитов и лимфоидных клеток, изредка встречались фибробласты и соединительнотканые волокна (рис. 37). Раневой канал в мышце сердца был заполнен грануляционной тканью, характеризующейся разнообразным клеточным составом. Местами обнаруживались сосуды с эритроцитами в их просвете. В миокарде по ходу раневого канала, встречались волокна с выраженными дистрофическими и некробиотическими изменениями, между которыми отмечено разрастание соединительной ткани.

В более поздние сроки после операции (спустя 2 мес и больше) в месте ранения обнаружена плотная фиброзная ткань, содержащая сосуды и отдельные клеточные элементы. Она разрасталась также и между волокнами сердечной мышцы. Со стороны эндокарда рубцовая ткань имела эндотелиальный покров. Диафрагмальный лоскут сохранял свою структуру и хорошую васкуляризацию. Прослойкой соединительной ткани он был сращен с миокардом.

Проведенные исследования свидетельствуют о том, что диафрагмальный лоскут на ножке может быть успешно использован для замещения дефекта сердечной стенки. Лоскут обеспечивает герметичность раны сердца, надежный гемостаз, не подвергается аневризматическому выпячиванию и не ограничивает амплитуду сердечных сокращений.

Заживление раны сердца при пластике диафрагмальный лоскутом происходит путем образования соединительнотканых сращений между тканями лоскута и миокарда, а изнутри развивается эндотелиальный покров. Сращения между миокардом и диафрагмальным лоскутом содержат обилие кровеносных сосудов.

Резекция ишемического участка миокарда значительно отягощает течение послеоперационного периода, что свидетельствует о необходимости применения комплекса медикаментозных средств и дальнейшей разработке техники оперативных вмешательств.

#### **ДИАФРАГМОПЛАСТИКА В СРАВНЕНИИ С РАЗЛИЧНЫМИ ЭКСПЕРИМЕНТАЛЬНЫМИ МЕТОДАМИ РЕВАСКУЛЯРИЗАЦИИ МИОКАРДА**

За последний период большим достижением восстановительной хирургии явилось внедрение в клинику операций, направленных на создание прямых аорто-коронарных анастомозов (В. И. Колесов с соавт., 1971; Б. В. Петровский, М. Д. Князев, Р. А. Стсгайлов, 1974; М. Д. Князев с соавт., 1974; Bigelow с соавт., 1969; Bigelow, 1971; Dubost с соавт., 1974 и др.).

В настоящее время установлено, что главной причиной ангинозных болей и инфаркта миокарда является недостаточное количество крови в отдельном участке сердеч-

ной мышцы. При этом большое значение приобретает не столько фактор трофики миокарда вообще, сколько фактор равномерного поступления крови в каждую его часть. Следовательно, в проблеме хирургического лечения нарушений венозного кровообращения важное значение приобретают операции, направленные на создание дополнительного притока крови к миокарду, а также способствующие равномерному перераспределению крови по внутриорганным анастомозам.

Учение о коллатеральном кровообращении и реваскуляризации миокарда имеет богатую экспериментальную базу и известный клинический опыт, подтверждающий эффективность различных операций (А. Н. Бакулев, В. И. Пронин, 1963; В. И. Колесов, 1966; Beck 1949; Vigelow с соавт., 1963, и др.). Однако существует немало разногласий среди исследователей в оценке органокардиопротекции (Б. П. Кириллов, 1964). Эти противоречия сводятся главным образом к таким моментам: травматичность операций, связанных с торакотомией, а нередко и со вскрытием брюшной полости; нефизиологичность вмешательства, сопряженного с подшиванием любой ткани к сердцу; отрицание образования анастомозов между коронарными артериями и артериями ткани-реваскуляризатора; недолговечность вновь созданных анастомозов и их облитерация в соединительнотканых сращениях с миокардом; рубцовая трансформация и обеднение сосудами любой ткани, используемой для реваскуляризации; преобладание оттока крови по венозным коллатералям в сращениях с миокардом и, следовательно, обеднение его кровью вместо предполагаемого обогащения; преобладание нервнорефлекторных влияний, а не сосудистых, при подшивании различных тканей; наличие сопутствующего воспалительного процесса в сращениях, его длительность и интенсивность; изменение физических условий работы сердца в связи с торако-, перикардиотомией или перикардиоперитонеостомией (абдоминализация сердца); изменение электрических потенциалов и ионного равновесия, вследствие создания сращений между эпикардом и другими тканями; зависимость эффекта операции от выбора ткани-реваскуляризатора и использования метода создания сращений (химического, физического, биологического, механического и др.); степень ишемии миокарда, скорость ее возникновения и выраженность внутриорганных

анастомозов, наряду с состоянием компенсаторно-приспособительных механизмов организма.

Среди требований, предъявляемых к различным методам хирургического лечения коронарной недостаточности, большинство исследователей сходятся во мнении, что операция должна быть эффективна, нетравматична, технически несложна и неопасна для жизни.

В оценке функционального состояния реваскуляризованного миокарда нет общепринятого, единого критерия.

Ряд авторов считают главными объективными тестами выживаемость подопытных животных, электрокардиографические изменения, гистологическую характеристику, уровень давления ниже перевязанной венечной артерии, а также определение величины ретроградного кровотока из дистального ее отрезка.

Для суждения об эффективности различных методов реваскуляризации миокарда необходимы экспериментальные исследования в сравнительном аспекте. Несмотря на то что отдельные авторы (В. В. Амосова, 1962; Б. А. Королев, И. М. Гринвальд, 1964; В. С. Сергиевский, 1971, и др.) проводили такое изучение, однако результаты их исследований трудно сопоставимы, так как в каждом случае были избраны различные критерии эффективности.

Мы провели анализ результатов сравнительного изучения основных методов реваскуляризации миокарда. При этом наряду с изучением результатов применения различных вариантов диафрагмокардиопексии, проведена серия опытов с многократными пункциями миокарда и трансмуральным кровообращением из полости желудочка сердца. Наряду с этим вначале нами, а затем под нашим руководством аспирантом В. Н. Лозняком был проведен ряд других экспериментов. Ниже приведены результаты сравнительного изучения следующих операций: двусторонняя перевязка внутренних грудных артерий в сочетании с перикардиокардиопексией путем введения взвеси талька в перикард, оментокардиопексия, миокардиопексия (лоскут из большой грудной мышцы), контрольная группа, некоторые данные по еюнокардиопексии и лиенокардиопексии. Все операции осуществлены под морфино-тиопенталовым или барбитуровым внутривенным наркозом.

На первом этапе операции к миокарду подшивали соответствующую ткань-реваскуляризатор. Предварительно поверхность подшиваемой ткани и миокарда припудривали стерильным тальком для лучшего их сращения и развития асептического воспаления. После того как под переднюю межжелудочковую ветвь левой венечной артерии в верхней ее трети на 1 см ниже устья, то есть ниже ушка « левого предсердия, была продета провизорная лигатура, а концы ее выведены подкожно в межреберье, выше торакотомного разреза, грудную клетку послойно и наглухо зашивали; воздух аспирировали.

Запись электрокардиограммы в 3 стандартных и грудных отведениях проводили до операции и после — через 1—7—14—30 дней. Кроме того, первые 3—5 дней после вмешательства вводили антибиотики и исследовали кровь.

Ко второму этапу операции приступали спустя 30 дней. Сущность его заключалась в перевязке передней межжелудочковой ветви левой коронарной артерии путем повторной торакотомии и завязывании провизорной лигатуры.

В послеоперационном периоде вводили антибиотики (4—5 дней) и записывали электрокардиограмму (через 1 ч, 1—3—7—14—21 день, 1—2 мес). После забоя или гибели подопытных животных в большинстве случаев коронарные сосуды или сосуды ткани-реваскуляризатора заполняли рентгеноконтрастной массой и производили рентгенологические и гистологические исследования.

Для суждения об эффективности различных оперативных методов оценивали клиническое течение послеоперационного периода, выживаемость подопытных животных, характер электрокардиографических изменений после первого и второго этапов операции, а также размер инфаркта, степень реваскуляризации и деструктивных **изменений** миокарда.

После первого этапа операции (первые 1—2 дня) животные были адинамичны, они неохотно принимали пищу. В последующем, начиная с 3-го дня, при отсутствии гнойно-воспалительного процесса, состояние животных улучшалось, поведение активизировалось и к 7—10-му дню они мало чем отличались от контрольных.

Вопрос о выживаемости подопытных собак следует рассматривать дифференцировано с учетом одномомент-

Таблица 3

## Результаты реваскуляризации миокарда

Название операции	Животные			
	всего	погибло после		ВЫЖИ- ЛО
		перво- го эта- па	второ- го эта- па	
Диафрагмопексия (без второго этапа)	16	4		12
Диафрагмопексия и перевязка венечных сосудов	10		3	7
Пункция миокарда и одномоментная перевязка передней межжелудочковой ветви	13		5	8
Перевязка внутренних грудных артерий и кардиоперикардиопексия	15	5	5	5
Оментокардиопексия	13	3	5	5
Миокардиопексия (большая грудная мышца)	8	5	1	
Еюнокардиоп р. ксия	9	9	—	
Лиенокардиопексия	6	6	—	
Контроль	16	15	•	
Всего	106	47	19	40

ности или многоэтапное<sup>дм</sup> оперативного вмешательства (табл.3).

Так, операция перемещения селезенки в грудную клетку и подшивание ее к миокарду (лиенокардиопексия), а также еюнокардиопексия оказались наиболее травматичными. Все животные погибли после первого этапа, большей частью в первые сутки. Причиной гибели были главным образом операционный шок, кровотечение, острая сердечная недостаточность и некоторые другие осложнения. Анализ полученных результатов свидетельствует о том, что с окончательными выводами спешить не следует, необходимо дальнейшее совершенствование данного вида вмешательства.

В основной серии экспериментов наибольшая выживаемость после первого этапа отмечена при диафрагмо- и оментокардиопексии. Более травматичной оказалась двусторонняя перевязка внутригрудных артерий и введение талька в перикард. После подшивания к миокарду лоскута из большой грудной мышцы погибло больше половины животных.

Гибель подопытных животных после первого этапа операций в большинстве случаев наступила в течение первой недели, за исключением серии с перевязкой внутригрудных артерий (3—4 нед). Причиной гибели в большинстве случаев были гнойные осложнения, возникшие со стороны операционной раны и плевры, а также фибрилляция и острая сердечная недостаточность.

В оценке тяжести оперативных вмешательств важное значение имеют электрокардиографические изменения. Сравнительный анализ этих данных дает возможность более объективно судить о характере нарушений, вызванных самой операцией.

При изучении электрокардиограмм, снятых после первого этапа различных видов операций, отмечены следующие характерные особенности. Подшивание диафрагмального лоскута к эпикарду в течение первой недели после операции обычно приводило к появлению отрицательного зубца *T* или же сглаживанию его; интервал  $S-T$  был высоко поднят над изолинией. Через 2 нед в большинстве наблюдений происходила инверсия зубца *T*, который в стандартных отведениях был положительным, а в грудных — высоким. Интервал  $5-7^*$  приближался к изолинии.

К концу 1-го месяца изменения со стороны электрокардиограммы нормализовались, приближаясь к исходным. Лишь в отдельных случаях отмечено устойчивое снижение зубца *T* или переход его в отрицательный. Следовательно, диафрагмокардиопексия сопровождается временным расстройством коронарного кровообращения в виде гипоксии (явления ее исчезали через 2—4 нед после операции).

Перевязка внутренних грудных артерий и кардиоперикардиопексия путем введения талька в полость перикарда вызывала появление отрицательного зубца *T* или снижение и сглаженность его. Интервал  $S-T$  поднимался выше изолинии. В отдельных наблюдениях появлялась зазубренность зубца в грудных отведениях. В одном случае отмечены желудочковые экстрасистолы и пароксизмальная тахикардия.

Для этих изменений характерна тенденция к ранней нормализации. Так, уже через неделю зубец *T* в грудных отведениях был положительным, хотя в стандартных отведениях в половине случаев он оставался отрицатель-

ным, но все же менее глубоким, иногда двухфазным. В течение последующих 2—3 нед интервал  $S-T$  приходил к изолинии, зубец  $T$  становился положительным, а в грудных отведениях вместо гигантского был более низким. Однако даже через месяц после операции почти у половины животных зубец  $T$  был отрицательным во II и III стандартных отведениях.

Отмеченные изменения ЭКГ указывают на то, что перевязка внутригрудных артерий в сочетании с введением талька в перикард сопровождается расстройством коронарного кровообращения в виде временной ишемии и гипоксии миокарда. Эти нарушения большей частью нормализовались в течение 2—3 нед.

Оментокардиопексия также вызывала различные изменения ЭКГ. Уже в Iй день после операции зубец  $T$  был отрицательным, а интервал  $S-T$  смещен кверху от изолинии. Иногда зубец  $R$  был зазубрен во II и III отведениях. Инверсия зубца  $T$  из отрицательного в положительный отмечена к концу 1-й—2-й недели при сохранении его высоким в грудных отведениях. В отдельных случаях зубец  $T$  оставался отрицательным. Интервал  $S-T^*$  обычно приближался к изолинии. В одном наблюдении отмечена неполная предсердно-желудочковая блокада, в другом — снижение вольтажа электрокардиограммы. Отмеченные изменения в половине наблюдений полностью исчезли к концу 2-й недели, а в остальных случаях — к концу Iю месяца.

Таким образом, оментокардиопексия вызывает изменения ЭКГ, характерные для гипоксии миокарда. Указанные нарушения были нестойкими и в большей части случаев проходили в течение двух недель; в 2-х наблюдениях они исчезли к 30-му дню и лишь в одном случае сохранился сниженный вольтаж ЭКГ и смещение книзу интервала  $S-T$ .

Подшивание к сердцу лоскута большой грудной мышцы приводило к появлению отрицательного зубца  $T$ ; интервал  $S-T$  был выше изолинии. В отдельных случаях отмечены желудочковые экстрасистолы и исчезновение зубца  $R$  с образованием синдрома  $QS$  в грудных отведениях. Спустя месяц после операции в большинстве случаев сохранялись признаки ишемии миокарда.

Оценивая изменения ЭКГ после подшивания различных тканей к сердцу с целью дополнительной его васку-

ляризации, следует отметить, что сама операция вызывает преходящие нарушения коронарного кровообращения в виде гипоксии или ишемии миокарда. Указанные нарушения в большинстве случаев проходят в течение первых 2 нед, реже сохраняются до месяца. Значительная устойчивость и тяжесть нарушений отмечена при подшивании лоскута большой грудной мышцы, а также после диафрагмокардиопексии. Быстрее наступила нормализация ЭКГ после двусторонней перевязки внутренних грудных артерий в сочетании с перикардиопексией и после оментокардиопексии. «

Для более полного суждения о сравнительной эффективности различных операций реваскуляризации миокарда решающее значение приобретают результаты второго этапа операции — перевязки передней межжелудочковой ветви левой коронарной артерии. Перевязка производилась через 30 дней после первого этапа — подшивания ткани-реваскуляризатора и подведения провизорной лигатуры. В серии опытов с пункцией миокарда осуществляли одномоментно перевязку передней межжелудочковой артерии в верхней трети (большей частью над второй диагональной веточкой) и на участке ишемии миокарда наносили 30—40 сквозных проколов миокарда иглой диаметром 1 мм.

После второго этапа операции в контрольной группе из 16 собак 15 погибли. Известно, что после высокой одномоментной перевязки передней межжелудочковой ветви наступает гибель подопытных собак. Предварительное подшивание ткани-реваскуляризатора во всех случаях оказывало выраженный защитный эффект. По количеству выживаемых животных наиболее эффективным было подшивание диафрагмального лоскута — из 10 собак 7 выжило.

При перевязке внутригрудных артерий и перикардиопексий, а также при оментокардиопексии выжила половина животных. При подшивании лоскута большой грудной мышцы выжили 2 из 3 собак.

Выживаемость животных при пункции миокарда следует рассматривать с учетом того, что перевязка передней межжелудочковой артерии в этом случае была несколько ниже, чем в других сериях. Однако перевязка сосуда на этом же уровне в контроле вызвала гибель 4 из 5 собак (в опытной группе из 13 собак 5 погибло).

Пунктура миокарда и одномоментная перевязка передней межжелудочковой ветви на границе средней и верхней ее трети, несмотря на выживаемость большинства животных, сопровождалась целым рядом тяжелых расстройств коронарного кровообращения и сердечного ритма. Так, в первые 3 дня отмечены выраженный отрицательный зубец *T*, куполообразный подъем интервала *S—T* кверху от изолинии, снижение зубца *R*, а также появление одиночных и групповых политопных желудочковых экстрасистол. Через 1–2 нед в большинстве случаев зубец *T* стал положительным; в грудных отведениях иногда высоким. Зубец *R* был снижен. В двух случаях появился комплекс ДО. Через 2–3–5 мес у всех животных зубец *T* был сглажен, а в ряде случаев зазубрен или отрицателен; интервал *S—T* был ниже изолинии.

Таким образом, множественные пункции миокарда в очаге ишемии не предотвратили развитие обширного инфаркта левого желудочка (наряду с развитием глубоких нарушений сердечного ритма в первые дни после операции). Спустя месяц наступила хроническая коронарная недостаточность.

По данным электрокардиографических исследований, после перевязки коронарных сосудов в серии опытов с предшествующим подшиванием диафрагмального лоскута в большинстве случаев установлено развитие ишемии передней стенки левого желудочка, появление синусовой аритмии и тахикардии. Позже выявлялись диффузные дистрофические изменения в миокарде с нерезко выраженными нарушениями коронарного кровообращения, преимущественно в области передней стенки левого желудочка. В отдельных наблюдениях никаких признаков нарушения коронарного кровообращения не обнаружено.

Таким образом, о высокой степени реваскуляризации миокарда свидетельствует значительная выживаемость подопытных собак, а также отсутствие глубоких расстройств коронарного кровообращения.

Перевязка внутренних грудных артерий и перикардиопексия с последующей перевязкой во втором этапе передней межжелудочковой ветви вызывала уже через час появление в грудных отведениях отрицательного зубца *T* с заостренной вершиной, а в стандартных — его сглаженности или двухфазное<sup>TM</sup>. Интервал *S—T* был смещен выше или ниже изолинии. Комплекс *QRS* у 4 собак из 6 был

расширен, с зазубренными зубцами; интервал  $P-Q$  был удлинён, что свидетельствовало о замедлении предсердно-желудочковой проводимости. Приведенные изменения ЭКГ указывают на развитие острой ишемии миокарда и глубокие нарушения ритма сердечной деятельности. Ишемия не носила характера глубоких и необратимых расстройств. В последующем происходила относительная нормализация показателей электрокардиограммы. При этом у 3 собак из 5 отмечены явления хронической коронарной недостаточности.

В течение первой недели изменения ЭКГ характеризовали собой выраженную ишемию миокарда. В последующем через 2—3 нед зубец  $T$  в большинстве отведений оставался отрицательным. В двух случаях сохранялось смещение кверху интервала  $S-T$ , а также зазубренность # 2 - 3.

Динамика изменений ЭКГ в течение 1—3 мес характеризовалась нормализацией коронарного кровообращения, хотя в отдельных отведениях сохранились отрицательный зубец  $T$ , углубленный зубец  $Q$  и сниженный вольтаж в стандартных отведениях. Даже через 10 мес в одном случае сохранились отмеченные признаки.

Оментокардиопексия с последующей перевязкой передней межжелудочковой ветви характеризовалась в течение первой недели появлением отрицательного зубца  $T$  в стандартных отведениях; интервал  $S-T$  приближался к изолинии.

В отдельных наблюдениях отмечено резкое смещение интервала  $S-T$  кверху, наличие желудочковых экстрасистол, синдрома  $QS_h$ , а также уменьшение зубца  $R$  и других признаков очаговой ишемии миокарда.

Через 2—3 нед сохранялись изменения, характерные преимущественно для недостаточности коронарного кровообращения. Через месяц зубец  $T$  оставался отрицательным; интервал  $S-T$  был на изолинии. В двух случаях зубец  $Q_i$  был углублен при уменьшенном зубце  $R$ ; отмечен синдром  $QS$  в грудных отведениях.

Динамика изменений ЭКГ в течение 2—6 мес характеризовала собой наличие признаков переднебокового инфаркта левого желудочка. Однако в большинстве наблюдений отсутствовали тяжелые деструктивные процессы. В 3 случаях установлены нарушения сердечного ритма. Нормализация ЭКГ происходила в более поздние сроки.

В одном наблюдении даже через 16 мес наблюдались признаки хронической ишемии миокарда.

Подшивание лоскута большой грудной мышцы с последующей (через 30 дней) перевязкой передней межжелудочковой ветви характеризовалось появлением положительного зубца *T*, снижением вольтажа ЭКГ, смещением интервала *S—T* кверху от изолинии. Зубец *R* в грудных отведениях был зазубрен. В одном наблюдении отмечена желудочковая экстрасистолия. Через 2—3 нед происходило постепенное увеличение зубца *R*, интервал *S—T* в одном случае был выше изолинии. В одном наблюдении через 3 мес показатели ЭКГ пришли к норме.

Таким образом, реваскуляризация миокарда путем подшивания различных тканей в большинстве случаев предотвращает развитие тяжелых деструктивных изменений миокарда после перевязки передней межжелудочковой артерии. Однако во всех случаях выключение указанной артерии вначале сопровождается появлением признаков ишемии миокарда различной степени с последующей нормализации ЭКГ спустя 2—3 нед. В отдельных наблюдениях развивается хроническая коронарная недостаточность.

Подшивание к миокарду различных тканей приводит к развитию окольных путей кровоснабжения. Функциональная полноценность коллатерального кровоснабжения является неодинаковой в разных сериях опытов. Более полноценная реваскуляризация наступает при подшивании диафрагмального лоскута, а также после оментокардиопексии. Функционально менее выражена реваскуляризация после перевязки внутренних грудных артерий в сочетании с перикардиопексией и после подшивания лоскута большой грудной мышцы.

Оментокардиопексия, пневмокардиопексия и миокардиопексия в экспериментах О. В. Саруханяна (1962) оказались малоэффективными операциями. Так, из 28 подопытных животных 14 погибло после перевязки артерии при средней величине ретроградного кровотока, равной 2,8 мл/мин. В опытах с перикардиопексией также погибла половина собак, а при имплантации внутренней грудной артерии из 11 погибло 5, причем величина ретроградного кровотока составляла в среднем 3,8 мл/мин.

М. Н. Тебеньков (1964) приводит экспериментальные данные о небольшом увеличении коронарного кровотока

(на 4—6%) после перевязки внутренней грудной артерии. Такое незначительное увеличение коронарного кровоснабжения не может предотвратить инфаркт миокарда.

Vineberg (1964) у 30 больных с множественными поражениями коронарных сосудов применил пересадку свободного сальника вокруг сердца с фиксацией к аорте или в сочетании с имплантацией внутренней грудной артерии. При этом в послеоперационном периоде не было ни одного смертельного случая, полное прекращение болей отмечено у 12, а улучшение наступило у 16 больных.

А. Л. Сивопляс (1965) отмечает более тяжелое течение послеоперационного периода у экспериментальных животных после резекции аневризмы сердца и укрепления швов миокарда диафрагмальным лоскутом, по сравнению с применением с этой целью пористого ивалона. Однако в обеих группах после резекции аневризмы отмечена нормализация гемодинамических и электрокардиографических показателей и надежная защита миокарда от разрывов в области швов.

Гистологическая характеристика миокарда после второго этапа — перевязки передней межжелудочковой ветви и предшествующего подшивания различных тканей — представляет важное значение в сравнительной оценке степени реваскуляризации.

В контрольной группе перевязка передней межжелудочковой артерии в верхней трети обычно вызывала фибрилляцию желудочков и гибель подопытных животных. При этом обнаруживали набухание мышечных волокон, исчезновение поперечной исчерченности, полнокровие сосудов и очаги кровоизлияний. Отмеченные изменения в первые сутки носили характер начальной стадии дистрофии миокарда. Позже, через 3 дня, наступали дегенеративные изменения в миокарде передней стенки левого желудочка (набухание и глыбчатый распад и некроз мышечных волокон, исчезновение поперечной исчерченности и гомогенизация окраски). К концу третьей недели обнаруживались обширные участки некроза миокарда, окруженные грануляционной тканью, местами очаговые кровоизлияния между пучками мышечных волокон. В эндокарде выявлена воспалительная клеточная инфильтрация.

В опытах с подшиванием диафрагмального лоскута после перевязки передней межжелудочковой ветви через

2 нед отмечено массивное разрастание соединительной ткани на участке ишемии. При этом очаги некроза отсутствовали. Выявлены включения клеточных инфильтратов из лимфоидных, гистиоцитарных и гигантских клеток, преимущественно вокруг кристаллов талька. По ходу соединительной ткани кровеносные сосуды расширены и заполнены красящим веществом со стороны диафрагмального лоскута.

Через месяц в миокарде отмечены очаговые инфильтраты из лимфоидных клеток. Мышечные волокна в ряде участков неравномерно воспринимали окраску, местами они были фрагментированы; поперечная исчерченность отсутствовала. Очагов некроза не обнаруживалось. В более поздние сроки имели место очаги фиброза при сохранении обычной толщины мышечной стенки.

Трансмуральная пункция при острой ишемии миокарда сопровождалась развитием выраженных рубцовых изменений. В ряде наблюдений со стороны эндокарда на сосочковых мышцах левого желудочка выявляли фиксированные шаровидные тромбы.

Гистологические исследования после множественных пункций очага ишемии миокарда и перевязки передней межжелудочковой артерии в первые 2 нед характеризовались обширными межмышечными кровоизлияниями с выраженной клеточной инфильтрацией по периферии. Мышечные волокна были в состоянии дистрофии, местами — некроза. Спустя 1–2 мес отмечено диффузное разрастание соединительной ткани, бедной сосудами, с выраженным гиалинозом. Характерным было также резкое истончение рубцово измененной стенки левого желудочка и в ряде случаев образование диффузной передне-верхушечной аневризмы.

При заполнении сосудов контрастной массой с последующей рентгенографией и гистологическим исследованием в сроки до месяца после операции обнаружено поступление красящих веществ из полости левого желудочка в толщу его стенки на участке ишемии. В более поздние сроки контрастная масса поступала в виде тонких прожилок в рубцово измененную стенку левого желудочка только при заполнении сосудов через венечные артерии. При этом не наблюдалось выключения бассейна кровоснабжения, характерного для перевязки передней межжелудочковой артерии. Это свидетельствует о разви-

гни межкоронарных анастомозов, хотя в функциональном отношении они явно недостаточны. Предварительный анализ экспериментов показывает, что интрамуральная пункция ишемизированного миокарда в сочетании с одномоментным подшиванием диафрагмального лоскута сопровождается положительным эффектом и предупреждает развитие аневризмы левого желудочка.

Перевязка внутренних грудных артерий и кардиоперикардиопексия с последующей перевязкой передней межжелудочковой артерии характеризовалась появлением дистрофических изменений мышечных волокон в виде их набухания и глыбчатого распада на участках ишемии. Местами отмечены мелкоочаговые кровоизлияния, окруженные валом клеточной инфильтрации. В последующем, к концу третьего месяца, выявлено диффузное разрастание соединительной ткани вплоть до выраженного фиброза миокарда.

На рентгеновазограммах, произведенных после второго этапа операции, в отличие от контрольной группы, наблюдали заполнение рентгеноконтрастной массой бассейна выключенной передней межжелудочковой артерии. Наиболее выраженная реваскуляризация отмечена в опытах с подшиванием диафрагмального лоскута. На втором месте по степени реваскуляризации находится перевязка внутренних грудных артерий с введением талька в перикард. При этом в 3 случаях из 5 обнаружено окольное заполнение сосудов в зоне перевязанной передней межжелудочковой артерии. При оментокардиопексии аналогичную картину наблюдали лишь в одном случае.

Множественные сквозные пункции ишемической зоны характеризовались заполнением рентгеноконтрастной массой лишь в первые 2 нед после операции.

Операция Томпсона в исследованиях М. Н. Тебенькова (1964) не вызывала тотального заращения полости перикарда. Поэтому автор считает более благоприятным использовать естественные коллатерали у основания сердца и метод реваскуляризации путем создания ограниченных сращений.

Оценивая эффективность реваскуляризации, Vineberg (1964) пришел к выводу, что при сужении двух коронарных артерий до 50% или более только на левой стороне показана имплантация внутренней грудной артерии с перикардальным жиром. В случаях поражения всех трех

коронарных сосудов рекомендуется вшивание в миокард полос ивалоновой губки.

3. Г. Остроумов (1963) в эксперименте усиливал васкуляризацию миокарда путем подшивания ивалоновой пластинки к эпикарду. Вокруг ивалоновой губки происходило разрастание фиброзной ткани, богатой кровеносными сосудами, которые усиливали кровоснабжение сердечной мышцы. Так, спустя 2—12 мес перевязка передней нисходящей ветви левой венечной артерии в верхней трети, на 1 см ниже ее деления, не приводила к гибели животных.

Имплантиция внутренней грудной артерии, поданным О. В. Саруханяна (1962), увеличивает ретроградный кровоток до 3,8 мл/мин и сопровождается некоторым увеличением выживаемости — из 11 животных после перевязки передней межжелудочковой артерии 5 погибло.

Результаты исследований Е. С. Шахбазяна (1965) по созданию органоанастомозов путем подшивания к сердцу большой грудной мышцы по Беку (у 5 собак) и оментокардиопексии (у 8 собак) с последующей перевязкой венечных сосудов показали развитие анастомозов. При этом участки с деструктивными изменениями миокарда были меньших размеров у тех животных, которым было произведено подшивание грудной мышцы, по сравнению с животными, которым произведена оментокардиопексия. Выраженная фибрилляция сердца и смертельный исход после многократных перевязок венечных сосудов в обеих группах отмечены в 4,5 раза реже, чем в контрольных опытах. Поэтому автор приходит к заключению, что реваскуляризация не предупреждает возникновения ишемических очагов в миокарде и даже аневризм сердца. Однако она, по-видимому, препятствует возникновению фибрилляции миокарда, а это, как известно, таит смертельную опасность. По нашим наблюдениям, фибрилляция в большинстве случаев была предотвращена путем множественных сквозных пункций миокарда в зоне ишемии.

П. А. Ольферт и А. И. Мануйлов (1964), подшивая в эксперименте легкое к эпикарду с последующей перевязкой левой или правой венечной артерии, через 2—3 нед после операции гистологически обнаруживали инфаркт миокарда. При перевязке венечных артерий спустя 2—3 мес инфаркт не наступал. Приведенные данные показывают, что с течением времени улучшается функция экс-

тракардиальных анастомозов. Это находит объяснение в пластических свойствах сосудистой системы (Н. И. Симорот, 1974).

Б. А. Королев и И. М. Гринвалд (1964) на основании опыта хирургического лечения 114 больных провели сравнительную оценку кардиоперикардиопексии, двусторонней перевязки внутренних грудных артерий и абдоминализации сердца. Наиболее хорошая переносимость отмечена при перевязке внутренних грудных артерий, несколько худшая — при абдоминализации сердца и неудовлетворительная — при кардиоперикардиопексии.

По мнению Б. А. Королева и И. М. Гринвальда (1964), течение послеоперационного периода больше зависит от тяжести исходного состояния, чем от характера вмешательства. Прекращение или ослабление приступов стенокардии наиболее отчетливо выражено после абдоминализации сердца, несколько реже — после перевязки внутренних грудных артерий и кардиоперикардиопексии. Отрицательная динамика электрокардиограммы после операции зависит от степени ее травматичности<sup>TM</sup> и дистрофических процессов в миокарде, а также от перикардита. Проведенное авторами сравнительное изучение трех самых простых операций показало, что ни одна из них не предотвращает острых нарушений коронарного кровообращения. Наименее травматичной является двусторонняя перевязка внутренних грудных артерий, однако по эффективности она уступает абдоминализации сердца. Наименьший эффект дает кардиоперикардиопексия.

Оценивая в комплексе эффективность различных методов реваскуляризации миокарда, следует отметить их неравнозначность. Каждая операция сопряжена с так называемым операционным риском. Судя по травматичности оперативного вмешательства, наиболее тяжелыми являются лиенокардиопексия, еюнокардиопексия и подшивание лоскута из большой грудной мышцы. Менее травматичными были операции подшивания диафрагмального лоскута, оментокардиопексия и перевязка внутренних грудных артерий с введением талька в перикард.

По характеру электрокардиографических изменений можно считать более тяжелыми изменения, обусловленные подшиванием большой грудной мышцы, затем диафрагмокардиопексией. Менее выраженные изменения ЭКГ возникали после двусторонней перевязки внутрен-

не

них грудных артерии в сочетании с введением талька в перикард, а также оментокардиопексией.

Следует обратить внимание на несоответствие тяжести операционной травмы последующему эффекту реваскуляризации миокарда. Оценка различных изменений в динамике после второго этапа операции — перевязки передней межжелудочковой артерии — свидетельствует о том, что наиболее выраженный эффект реваскуляризации наблюдается после подшивания диафрагмального лоскута и затем — после оментокардиопексии. Менее результативными были перевязки внутренних грудных артерий в сочетании с кардиоперикардиопексией и многократные пункции ишемического участка миокарда.

Таким образом, оперативные методы реваскуляризации миокарда путем подшивания различных тканей следует рассматривать как травматичные операции, но в большинстве случаев обеспечивающие коллатеральное кровоснабжение при выключении передней межжелудочковой артерии. Указанные операции предотвращают развитие обширных некрозов, глубоких рубцовых изменений и аневризмы миокарда. Подшивание различных тканей к миокарду улучшает его кровоснабжение в результате расширения межкоронарных внутрисердечных и внесердечных анастомозов. Экстракардиальные сосудистые связи обеспечивают более равномерное распределение крови и дополнительный ее приток.

\* # #

Анатомические особенности диафрагмы позволяют использовать ее в пластической хирургии. В частности, из диафрагмы возможно выкраивать лоскут на ножке с основанием у сухожильного центра или у реберного края. Рекомендуется не рассекать пищеводное отверстие, не пересекать крупные ветви диафрагмального нерва и тщательно ушивать образующиеся дефекты диафрагмы.

В хирургической патологии диафрагмы большой удельный вес занимают диафрагмальные грыжи и релаксация диафрагмы. Эта патология имеет своеобразную симптоматику, которая нередко ошибочно расценивается как патология других органов. Поэтому необходимо целенаправленное обследование и использование различных методов, придавая особое значение рентгенологическому исследованию.

Диагноз грыжи диафрагмы является показанием к операции ввиду опасности ущемления и нарушений со стороны функции сердечно-сосудистой системы, дыхания, органов пищеварения и других расстройств. Скользящие грыжи пищеводного отверстия диафрагмы подлежат оперативному лечению только при тяжелой клинической картине и неэффективности консервативных мероприятий.

Основным принципом операции при диафрагмальных грыжах является ушивание грыжевых ворот, предпочтительно с образованием дубликатуры двурядными П-образными швами. При ненадежности ушивания дефекта показана аллопластика. При грыжах пищеводного отверстия диафрагмы методом выбора остается эзофагофундопликация в сочетании с крурорафией.

Релаксация диафрагмы, сопровождающаяся нарушением функции сердечно-сосудистой системы, дыхания и пищеварения подлежит хирургическому лечению. Среди различных оперативных вмешательств имеет преимущество трансторакальный доступ и методы френопликации, а также дубликатурно-локутное утроение диафрагмы. Аллопластика показана при полном отсутствии мышц диафрагмы.

Экспериментально и клинически обосновано использование диафрагмального лоскута на ножке при операциях на пищеводе, в хирургии сердца, диафрагмы и прилежащих органов. Диафрагмальный лоскут обладает высокими пластическими свойствами. Различные трансдиафрагмальные оперативные вмешательства по существу представляют пластическую операцию на диафрагме, края которой следует тщательно ушивать или фиксировать л: пищеводу или к другим органам.

Экспериментальное изучение использования диафрагмопластики в хирургии сердца свидетельствует о ее анатомической и физиологической обоснованности.

Подшивание диафрагмального лоскута к миокарду сопровождается его реваскуляризацией, причем направление кровотока в сосудах сращений лоскута с сердцем характеризуется преобладанием притока крови. Вновь образованные сосудистые анастомозы не запусевают и функционируют в сроки свыше двух лет после операции. Развитие дополнительного кровоснабжения миокарда подтверждается морфологически, а также степенью выживаемости подопытных животных после перевязки левой

венечной артерии или ее передней межжелудочковой ветви, Однако создание коллатерального кровоснабжения полностью не предупреждает развитие ишемии миокарда «при перевязке таких крупных сосудов, как левая венечная артерия или передняя межжелудочковая ветвь. При этом отмечалось уменьшение очага ишемии, некроз носил мелкоочаговый характер с небольшой зоной распространения. Реваскуляризация миокарда развивалась более совершенно, с обилием анастомозов и предупреждалось развитие аневризмы сердца. Заполнение сосудов сердца рентгеноконтрастной массой и последующая рентгеновазография показала наличие хорошо выраженной сосудистой сети в зоне перевязки коронарных сосудов. Контрастная масса проникала в сосуды лоскута и заполняла коронарные сосуды через анастомозы в сращениях сердца с диафрагмальным лоскутом. Следовательно, сосуды диафрагмального лоскута прорастают в миокард и образуют богатую сеть анастомозов с венечными сосудами. Сроки развития сосудистых анастомозов, по данным разных исследователей, колеблются от 4—5 до 30—45 дней.

Гистологические исследования показывают, что в зоне ишемии миокарда при условии сращения его с диафрагмальным лоскутом происходит новообразование сосудов, а также артериальных и артерио-венозных анастомозов. Наличие этих анастомозов свидетельствует о значительной пластичности сосудов как выражении компенсаторно-приспособительной сосудистой реакции и процессах регенерации со стороны миокарда.

Результаты проведенных исследований и изучение литературы вопроса позволяют утверждать, что морфологическая сущность реваскуляризации миокарда остается единой, независимо от вида подшиваемой к сердцу ткани или создания искусственных сращений с перикардом.

Можно считать установленным, что при любом методе органокардиопексии в сращениях развиваются сосуды и нервы, оказывая рефлекторное влияние и обогащая миокард кровью, а также способствуя более равномерному ее распределению по межкоронарным анастомозам.

Таким образом, диафрагмопластика является одним из перспективных методов восстановительной хирургии и реваскуляризации миокарда.

## СПИСОК РЕКОМЕНДУЕМОЙ ЛИТЕРАТУРЫ

- Антипенко В. С.* Пластика огнестрельной раны сердца мышечным лоскутом из диафрагмы по Б. В. Петровскому.— «Хирургия», 1962, № 9, с. 125-126.
- Баиров Г. А.* Неотложная хирургия новорожденного. М., «Медицина», 1963.
- Бараков В. Я.* Возрастная, хирургическая и функциональная анатомия диафрагмы и вопросы патогенеза ее грыж. Автореф. дис. канд. Ташкент, 1968. с. 48.
- Гвоздев М. П.* Грыжи пищеводного отверстия диафрагмы. Автореф. дис. докт. Л., 1972.
- Гилевич Ю. С.* Хирургическое лечение аневризм сердца.— «Хирургия». 1965, № 5, с. 100-103.
- Гилевич Ю. С., Горшков И. Г., Партигулов А. С.* Некоторые вопросы хирургического лечения грыж и релаксаций диафрагмы.— «Грудная хир.», 1967, № 5. с. 89-94.
- Гтевич Ю. С., Будшин И. С.* К диагностике и выбору способа лечения грыж пищеводного отверстия диафрагмы.— «Клин, хир.», 1970, № 4, с. 76-80.
- Глушков Ю. А.* К диагностике и лечению диафрагмальных грыж.— «Вестн. хир.», 1975, № 3, с. 112—114.
- Гребченко И. М., Шевченко И. М.* Хирургическое лечение релаксации диафрагмы.— «Вестн. хир.», 1968, т. 100, № 6, с. 10—12.
- Долецкий С. Я.* Диафрагмальные грыжи в детей. М., «Медицина», 1960.
- Завгородний Л. Г., Ботвинов А. М.* Новое о релаксации диафрагмы.— В кн.: Труды научной конференции, посвященной 100-летию со дня рождения проф. Н. И. Напалкова. Ростов-на-Дону, 1969, с. 70-74.
- Завгородний Л. Г.* Отдаленные результаты хирургического лечения релаксации диафрагмы.— «Клин, хир.», 1970. № 7, с. 41—43.
- Кабанов А. Н., Розенов В. И.* Перемещение диафрагмы при обширных резекциях легких.— В кн.: Актуальные вопросы грудной хирургии и эндокринологии. Караганда, 1970, с. 203—206.
- Кимбаровская Е. М., Завгородний Л. Г., Евсеева Л. И.* и др. Морфологические изменения в диафрагме человека при ее релаксации.— «Клин, хир.», 1970, № 7, с. 39—41.
- Князев М. Д., Стегайлов Р. А.* Эндартерэктомия с аортокоронарным шунтированием при хронической коронарной болезни.— «Хирургия», 1972, № 4, с. 127-130.
- Козлов И. З., Горнак К. А.* Обоснование диафрагмопластики экспериментальной аневризмы сердца — «Вести, хир.», 1964. № 12, с. 52-59.

- Лукомский Г. И., Шухгалтер И. А.* Роль диафрагмы как дополнительного фактора в генезе послеоперационных ателектазов.— «Экспер. хир. и анестез.», 1967, № 2, с. 94—97.
- Луценко С. М.* Трансмуральная пункция при острой ишемии миокарда в эксперименте.— «Грудн. хир.», 1969, № 1, с. 52—55.
- Луценко С. М.* Дубликатурно-лоскутное устроение диафрагмы при релаксации.— «Клин, хир.», 1969, № 5, с. 55—57.
- Мирганиев Ш. М.* Рентгенодиагностика заболеваний диафрагмы. Ташкент, 1969. с. 94.
- Неймарк И. И.* Хирургическое лечение хронической коронарной недостаточности и инфаркта миокарда. Барнаул, 1969, с. 189.
- Овнатаян К. Т., Завгородний Л. Г.* Хирургические заболевания диафрагмы. Киев. «Здоров'я», 1967, с. 272.
- Кирле П.* Диагностика и хирургическое лечение диафрагмальных грыж.— «Хирургия», 1968, № 2, с. 83—87.
- Петровский Б. В., Козлов И. З.* Аневризма сердца. М, «Медицина». 1965, с. 275.
- Петровский Б. В., Каншин Н. П., Николаев Н. О.* Хирургия диафрагмы. Л., «Медицина», 1965, с. 336.
- Петровский Б. В., Князев М. Д., Белорусов О. С.* и др. Реконструктивные операции на коронарных артериях при ишемической болезни сердца. — «Хирургия», 1971, № 12, с. 3—8.
- Петровский Б. В., Ванцян Э. И., Черноусов А. Ф.* и др. Кардиоспазм и его лечение.— «Хирургия», 1972, № 11, с. 10—17.
- Позняк В. И.* Сравнительная оценка реваскуляризации миокарда. Автореф. дис. канд. Днепропетровск. 1967, с. 21.
- Помелов В. С., Гузнов Г. И.* Ущемление диафрагмальной грыжи в отдаленные сроки после операции Геллера — Петровского. — «Вести, хир.», 1975, № 4, с. 112-113.
- Рабкин И. Х., Акпербеков А. А.* Рентгенодиагностика заболеваний и повреждений диафрагмы. М., «Медицина», 1973, с. 166.
- Сергиевский В. С.* Хирургическое лечение коронарной недостаточности. Алма-Ата, 1971, с. 210.
- Симорот Н. И.* Компенсаторно-приспособительные реакции организма при операциях на желудке. Минск, 1974, с. 204.
- Чухриенко Д. П., Ковсыенко Л. И.* Наш опыт пластических операций на диафрагме.— «Грудн. хир.», 1967, № 5, с. 110—111.
- Шахбазян Е. С.* О реваскуляризации миокарда.— «Хирургия», 1965, № 10, с. 79-81.
- Ahrend T. R., Thompson B. W.* Hernia of the Toramen of Bochdolen in the Adult.— «Am. J. Surg.», 1971, 122, 5, 612-615.
- Bigelow W. G.* Surgical Treatment of Coronary Heart Disease.— «Canad. med. Ass. J.». 1971, 104, 6, 501—506.
- Block M. A., Allen H, T.* Elective Repair Esophageal Hiatal Hernias at the Time of Cholecystectomy.— «Surg. Gynec. Obstet», 1971, 132, 1, 46-50.
- Butterfield W. C* Current hiatal hernia repairs: Similarities, mechanisms, and extended indications — an autopsy study.— «Surgery», 1971.69.6,910-916.
- Gonzalez E. M.* Conceptos actuales del tratamiento quirurgico de la acalasia.— «Rev. esp. Enferm. Apar. diq.», 1972, 36, 3, 305—318.
- Henrion C.* Cure de la hernie hiatale selon nissen. Etude des resultats tardifs de 60 operations— «Acta chir. belg.», 1971, 70, 6, 497—546.

- Hood R. M.* Traumatic Diaphragmatic Hernia.— «Ann. thorac. Surg», 1971, 12,3, 311—324.
- Lajos T. Z., Monies M., Bunnell I. L., Greene D. G., Falsetti H. L., Schimert G.* Resection of Myocardial Infarcts. Clinical and Pathologic Studies.—«J. thorac. cardiovasc. Surg», 1970, 60, 2, 196—206
- Ijevasseur Ph., Trihonlet F.* Une forme meconnue des hernies diaphragmatiques: la hernie rettrocosto-xyphoïdienne.— «Rev. Prat», (Paris), 1971,21,24,3579—3592.
- Livaditis A., Nordsirand A.* Congenital Posterolateral Diaphragmatic Hernia in Infants.— «Scand. J. thorac. cardiovasc Surg», 1971, 5, 1, 67—73.
- Lobb T. R., Hiilm G. R.* Anesthesia and Traumatic Diaphragmatic Hernia—«Canad. Anaesth. Soc. J.», 1974, 21, 2, 173—180.
- Miiller-Weifel H.* Traumatische zentrale intraperikardiale zwerchfellruptur—«Actuelle chir», 1971, 6, 5, 289—294.
- Popescu M., Pcpescu E. A., SUinescu L.* Herhie hiatala volurninoasa asociata cu homoragie digestiva si anemie secundara severa — «Viata Medical a», 1971, 18, 8, 359—362.
- Popovici Z.* Les lesions traumatiques du diaphragme et leurs consequences. (A propos de 181 cas).—«J. Chir.» (Paris), 1971, 102, 4, 343—360.
- Samaan H. A.* Undiagnosed Traumatic Diaphragmatic Hernia— «Brit J. Surg», 1971, 58, 4, 257—261.
- Staiiffer U. (/., Grab M.* Nachkontrollen bei operierten Zwerchfellrelationen—«Z. Kinderchir», 1973, 11, 4, 420—426.

## СОДЕРЖАНИЕ

Анатомо-физиологические особенности диафрагмы . . .	3
Экспериментальные предпосылки к использованию диафрагмального лоскута при пластических операциях .	13
Диафрагмальные грыжи . . . . .	22
Врожденные грыжи . . . . .	26
Травматические грыжи . . . . .	32
Нетравматические (приобретенные) грыжи . . .	41
Релаксация диафрагмы . . . . .	60
Диафрагмопластика и трансдиафрагмальные операции	73
Диафрагмопластика в хирургии сердца . . . . .	83
Коллатеральное кровоснабжение миокарда при подшивании диафрагмального лоскута . . . . .	83
Направление кровотока в сращениях сердца с диафрагмальным лоскутом. . . . .	94
Острая ишемия миокарда . . . . .	100
Диафрагмопластика в сравнении с различными экспериментальными методами реваскуляризации миокарда .	121
Список рекомендуемой литературы . . . . .	140

Библиотека практического врача

*Степан Митрофаноич Луценко*

Диафрагмопластика

Редактор *Е. Е. Слибошницкая*

Художественный редактор *//. Ф. Кормило*

Технический редактор *Л. А. Запьянская*

Корректоры *Т. Я. Рогачевская, Т. И. Борисова.*

*Е. Я. Котляр*

Информ. бланк. № 281.

БФ 09882. Зак. № 712. Сдано в набор 25/1 1977 г. Подписано к печати 26/Х 1977 г.  
Формат 84X118V2 Бумага тип. Л» 1. Усл. печ. л. 736. Уч.-над. л. 7,96. Физ.  
печ. л. 4,5. Тираж 7000. Цена 50 коп.

Издательство «Здоров'я», г. Киев, ул. Кирова. 7.

Белоцерковская книжная фабрика республиканского производственного объединения «Поліграфкнига» Государственного комитета Совета Министров УССР по делам издательств, полиграфии и книжной торговли, ул. К. Маркса, 4.