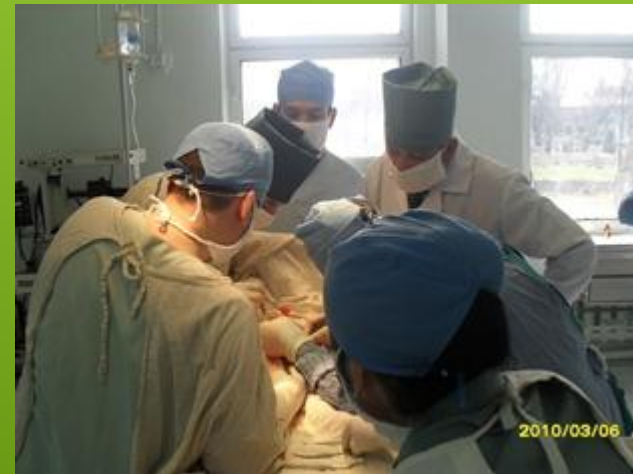
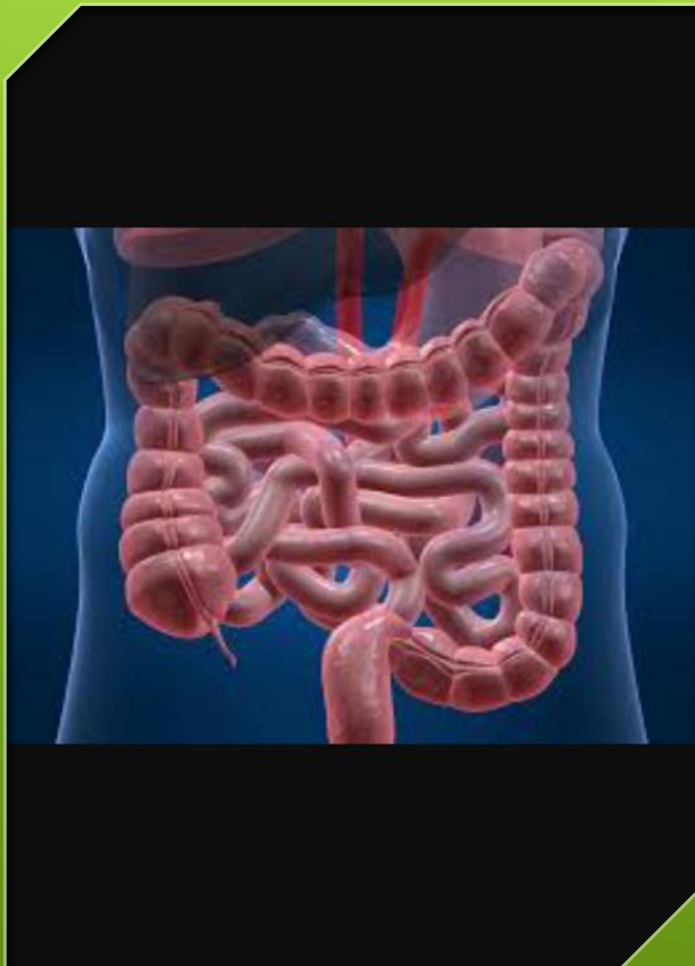
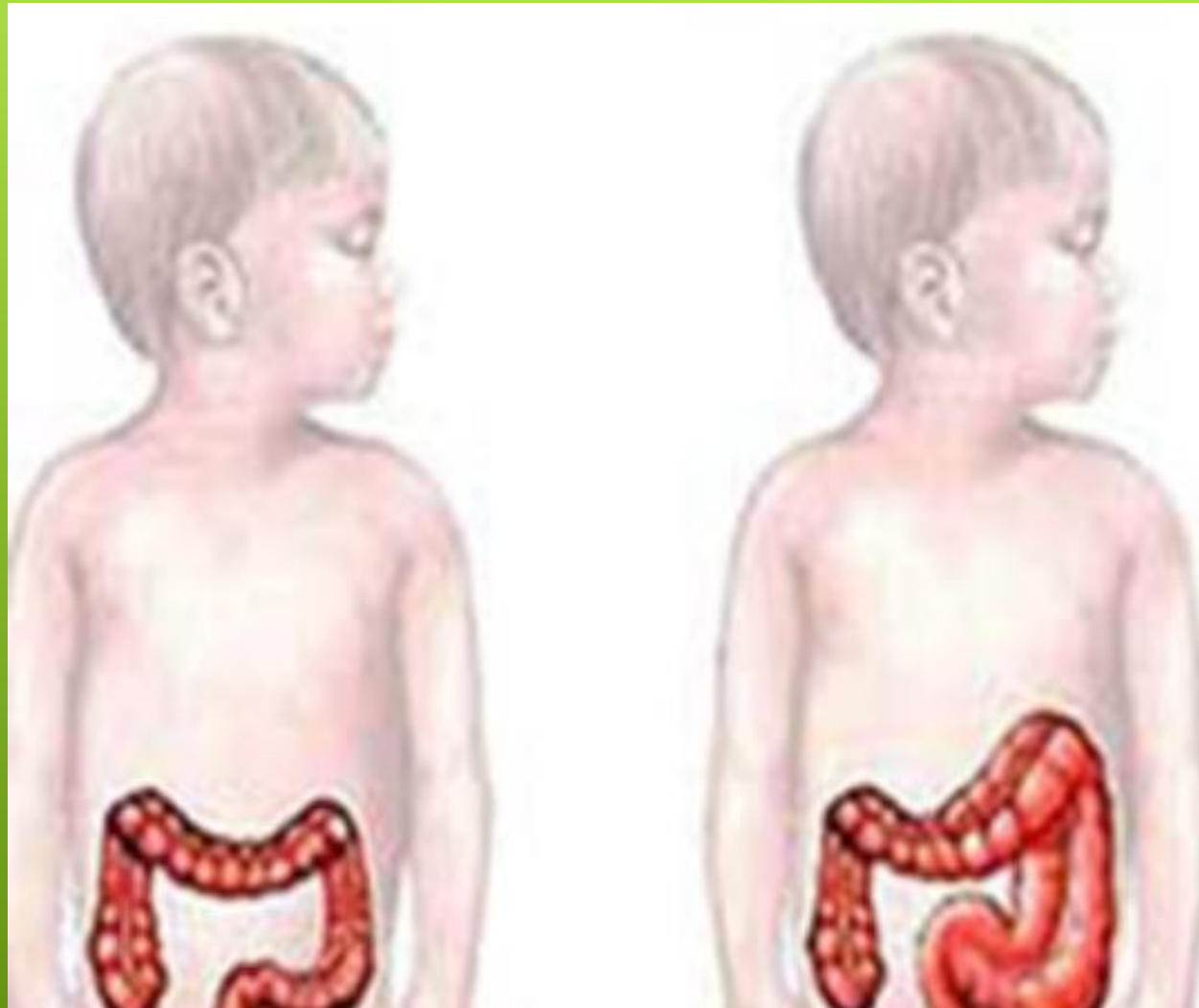
DOLIXOSIGMA. GIRSHPRUNG KASALLIGI





GIRSHPRUNG KASALLIGI

**1887-Yil Daniyalik pediatr
Garold Gishprung tomonidan
aniqlangan bo'lib, yo'g'on
ichakning kengayib,
devorlaring gipertrofiyaga
uchrashi bilan
xarakterlanadigan**

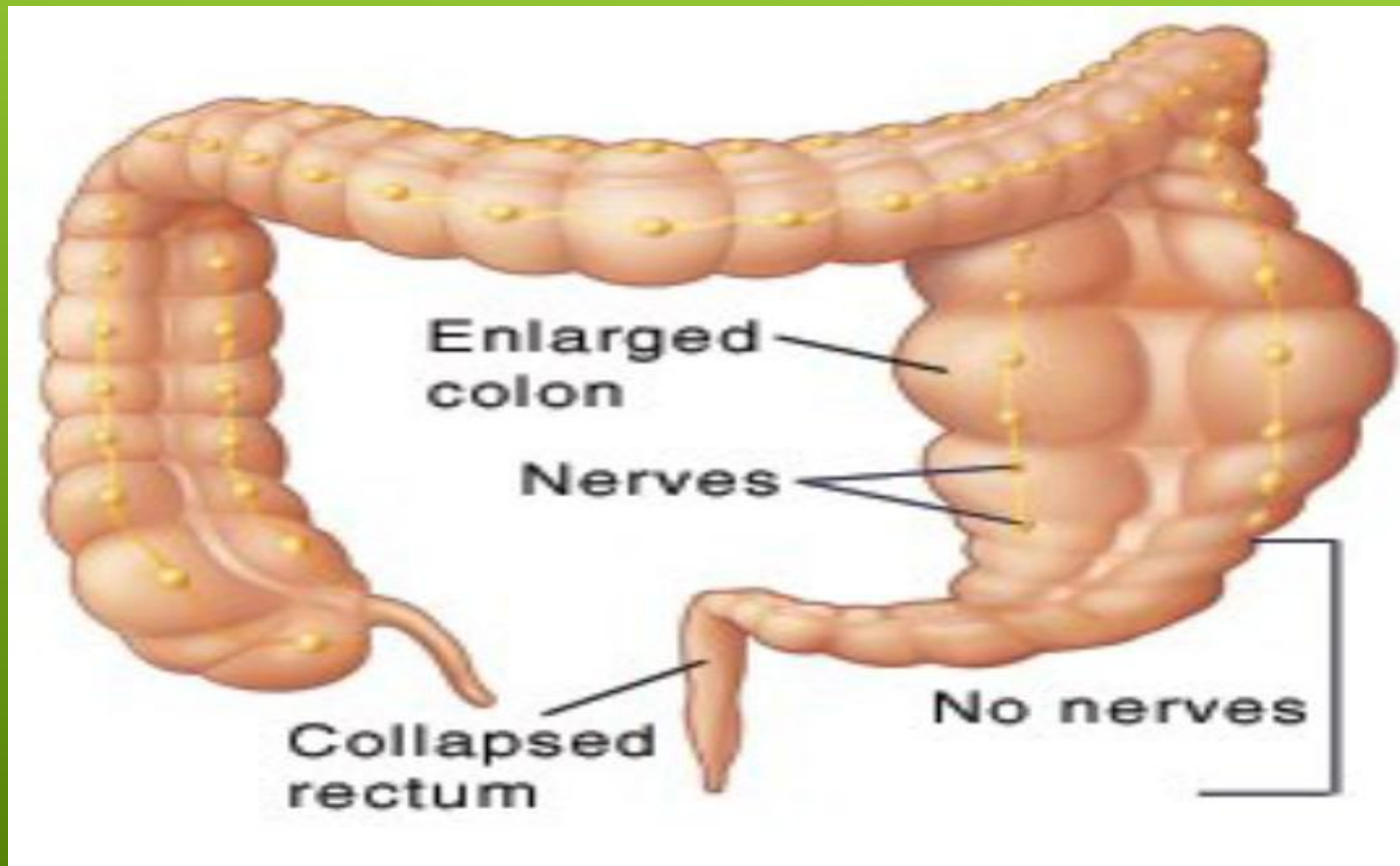


“Tugma kengayish” deb atagan

KASALLIK ETIOLOGIYASI



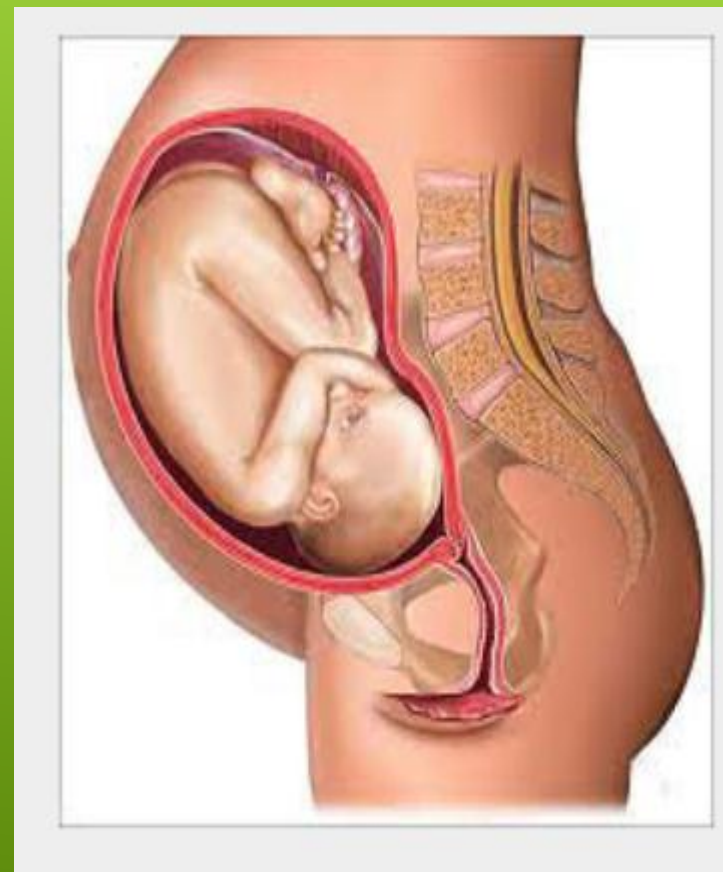INTRAMURAL NERV TO'QIMASININI TUG'MA YO'QLIGI VA YETISHMOVCHILIGI YOKI ANOMAL KO'RINISHI



O'G'IL BOLALARDAGI IRSIY MOYILLIK



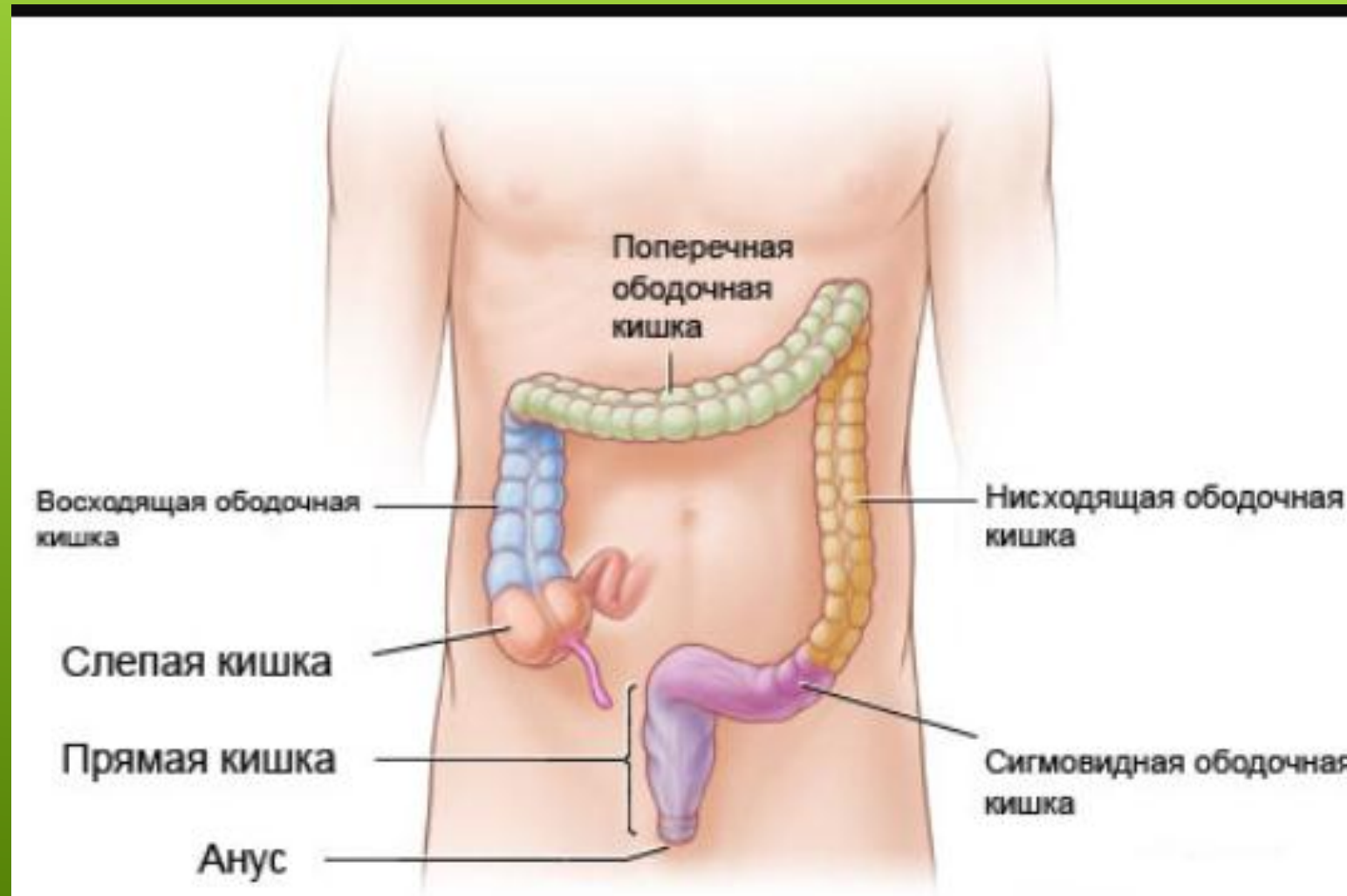
TASHQI MUHIT OMILLARINING EMBRIONGA TA'SIRI



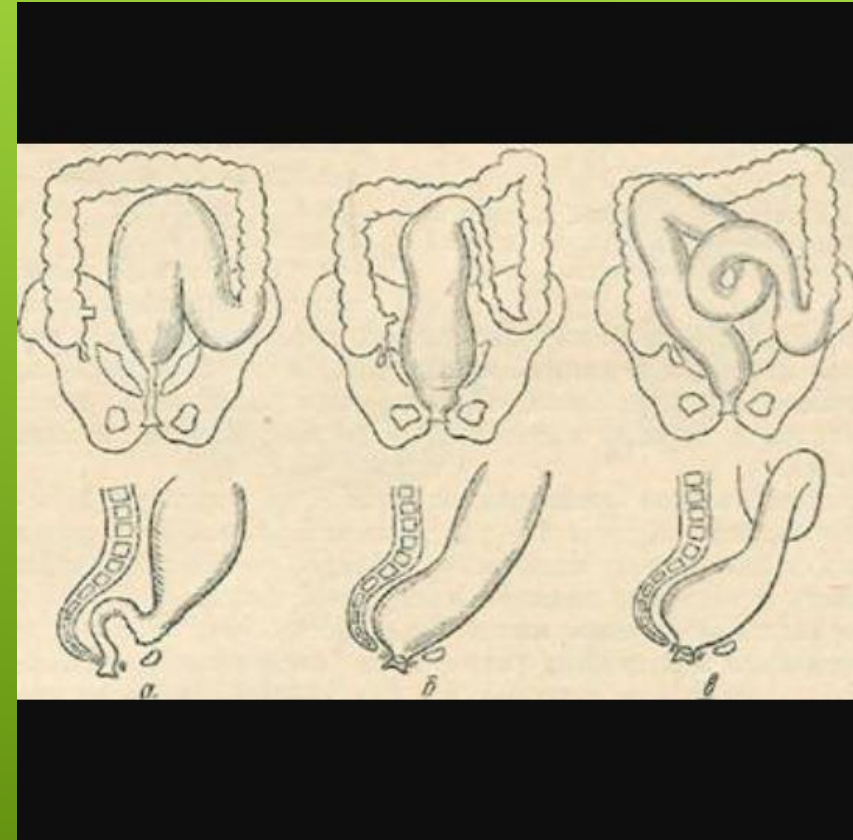
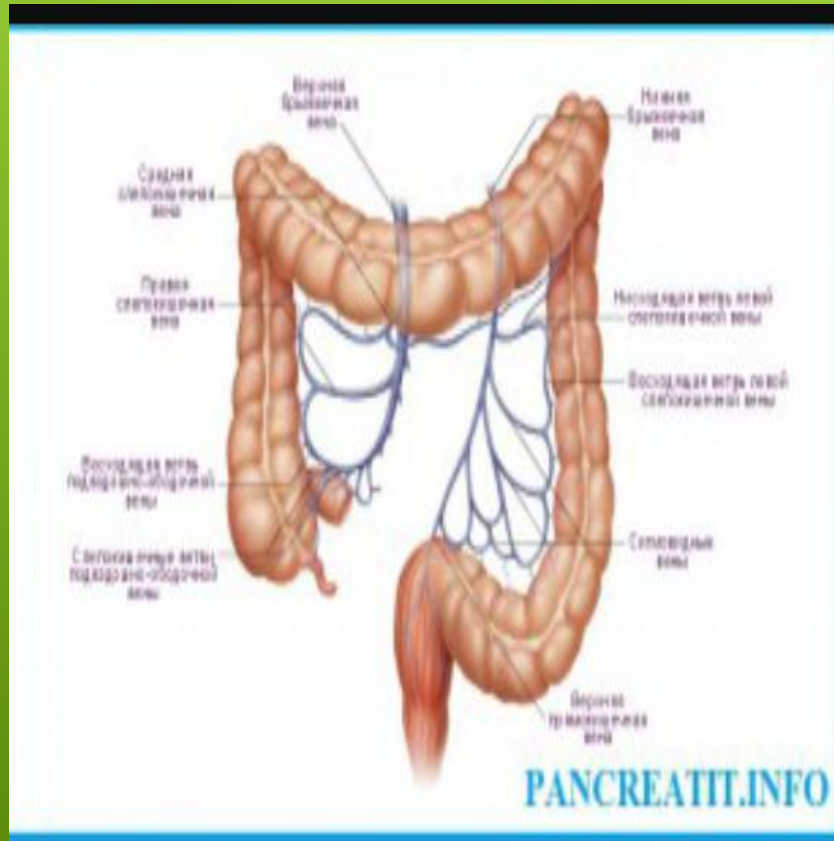PATOGENEZI

Auerbax va Meyssner intramural nerv chegaralarining tug'ma yo'qligi va yetishmovchiligi yoki anomal ko'rinishi natijasida nerv reflektor yoyida impuls o'tmasligiga olib kelib ichakning o'sha sohalari ishlamasligiga va mushak, shilliq parda osti va shilliq qavatlarining ikkilamchi o'zgarishiga, najas ichakning tor qismida to'planib, ichakning yuqori qismi kengayishi va ichak devorlatining kompensator qalinlashish belgilari bemorda turlicha namoyon bo'lishi va ichak tutilishiga olib kelishi bilan xarakterlanadi

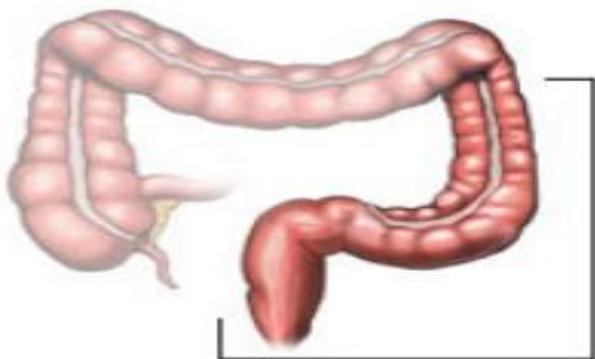
TASNIFI



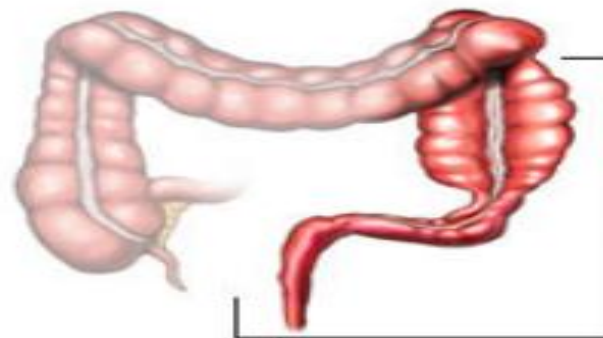
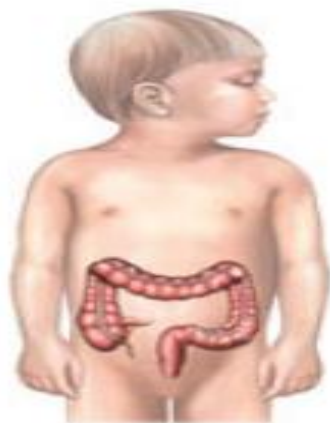ANATOMIK TURIGA QARAB REKTAL TURI



REKTOSIGMOIDAL TURI



Нормальная сигмовидная ободочная кишка и прямая кишка

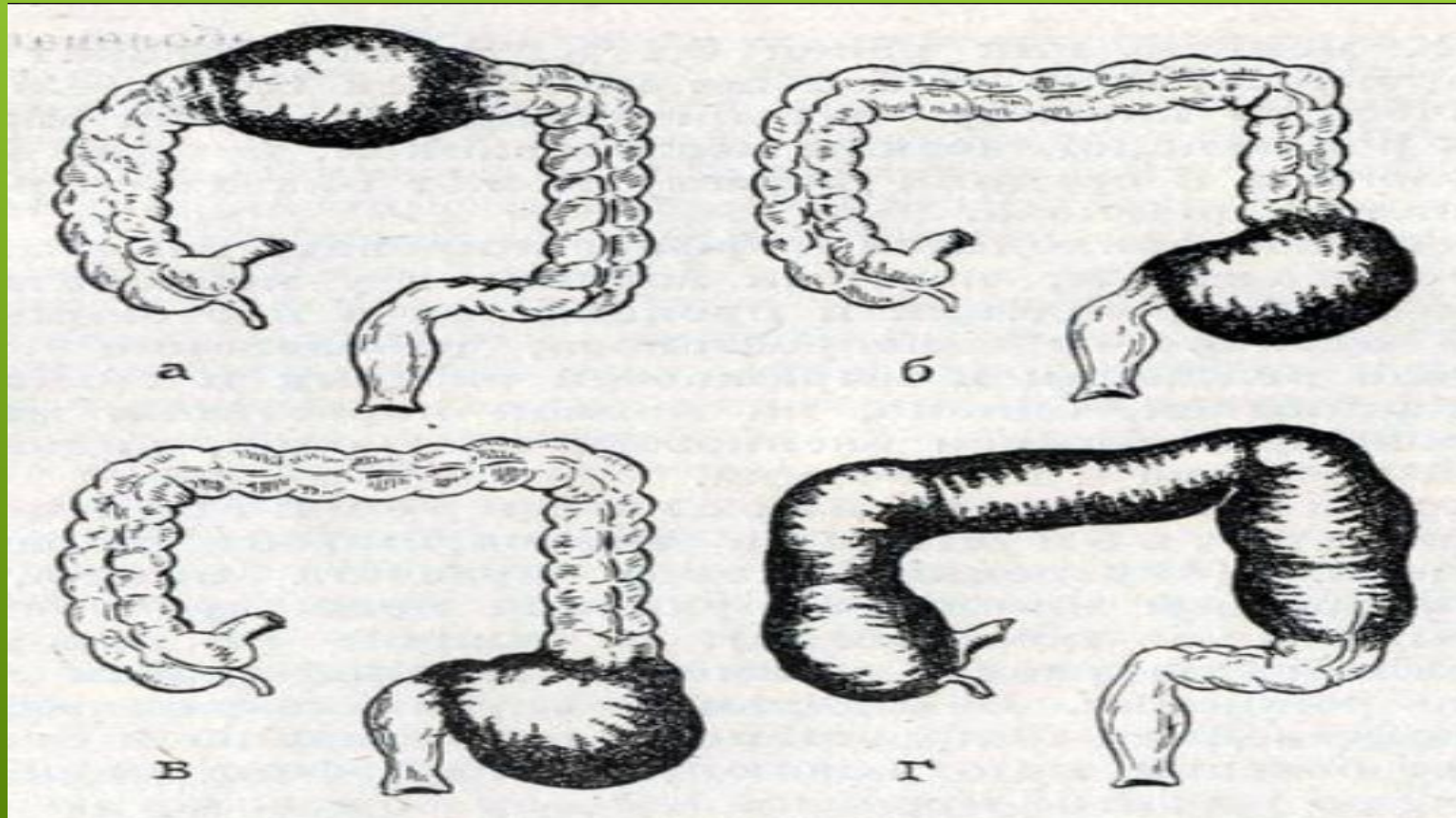


Опухшая сигмовидная ободочная кишка, болезнь Гиршпрунга

TOTAL TURI

Subtotal turi

Segmentar turi



KLINIK DARAJASIGA QARAB

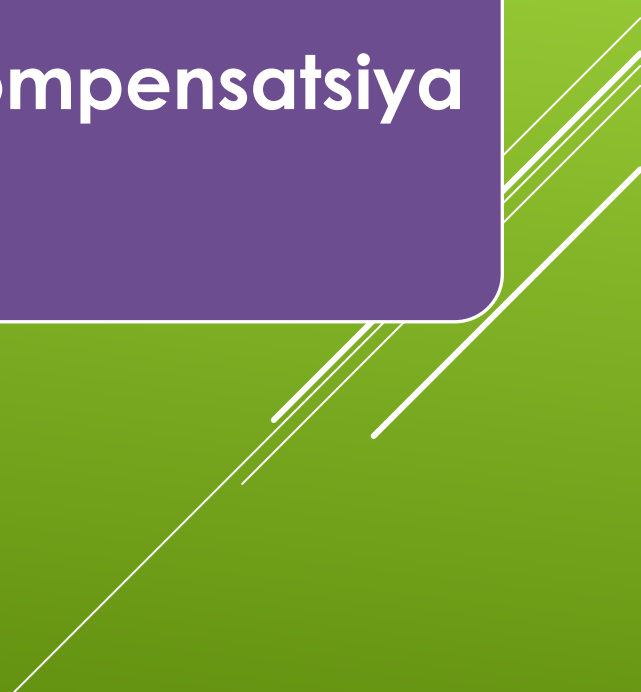Kompensatsiya



Subkompensatsiya



Dekompensatsiya



OG'IRLILIK DARAJASIGA QARAB

● **Yengil**

● **O'rtacha og'ir**

● **Og'ir**

● **Surunkali**



KLINIKASI

Ertangi



Kechki



ERTANGI KILINIK BELGILAR

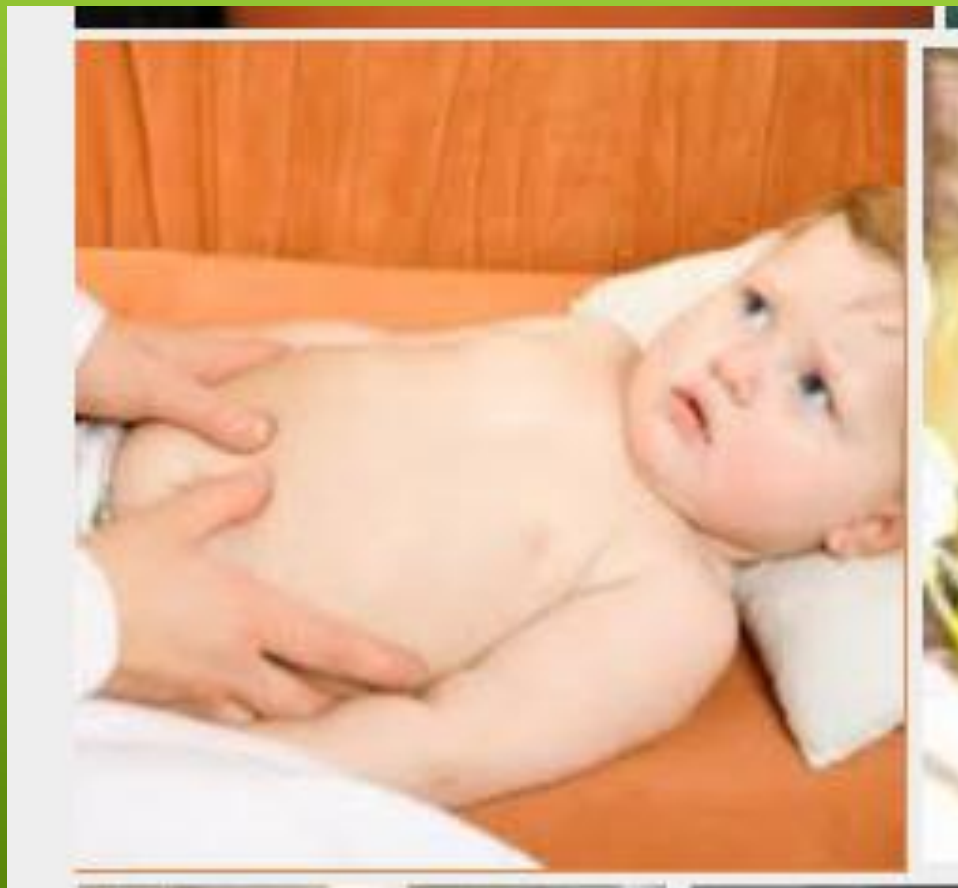
ENG ASOSIY KLINIK BELGI BU – QABZIYAT



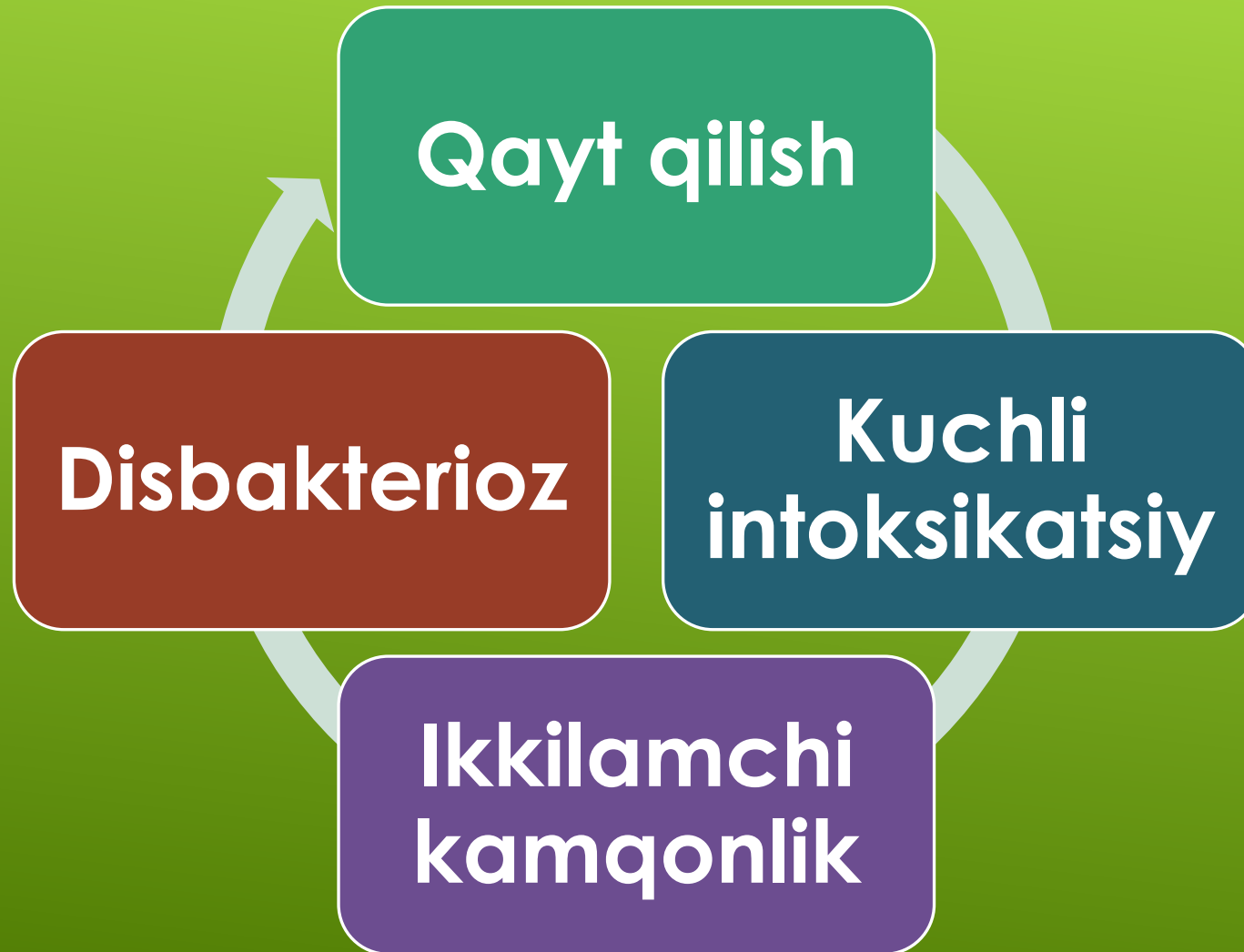**QABZIYAT AGANGLIONAR ZONANING
UZUNLIGIGA QANDAY OVQATLANISHGA
VA ICHAKLARNING MOSLANISH
KOMPENSATSIYA XUSUSIYATIGA BOG'LIQ.**



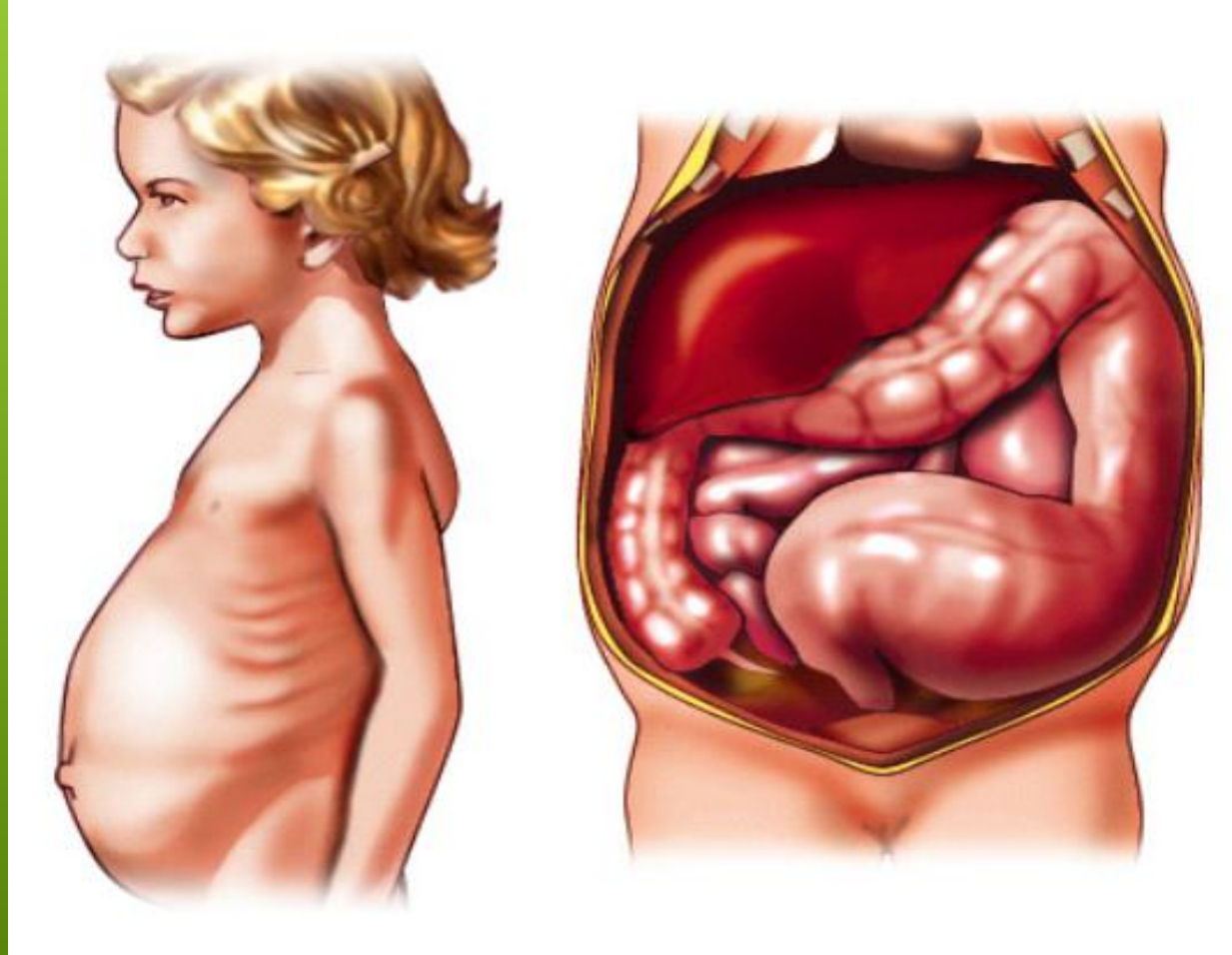
QORIN DEVORI PAYPASLAB KO'RILGANDA PAYPASLANGAN SOHADA BARMOQ IZI QOLISHI



KECHKI KLINIK BELGILAR



TASHXIS



ANAMNEZ YIG'ISH

**FUNKSIONAL VA
GISTOLOGIK TEKSHIRUVLAR**

A decorative graphic consisting of several parallel white lines of varying lengths, slanted diagonally from the bottom right towards the top right, set against a dark green background.

TO'G'RI ICHAKNI TEKSHIRISH

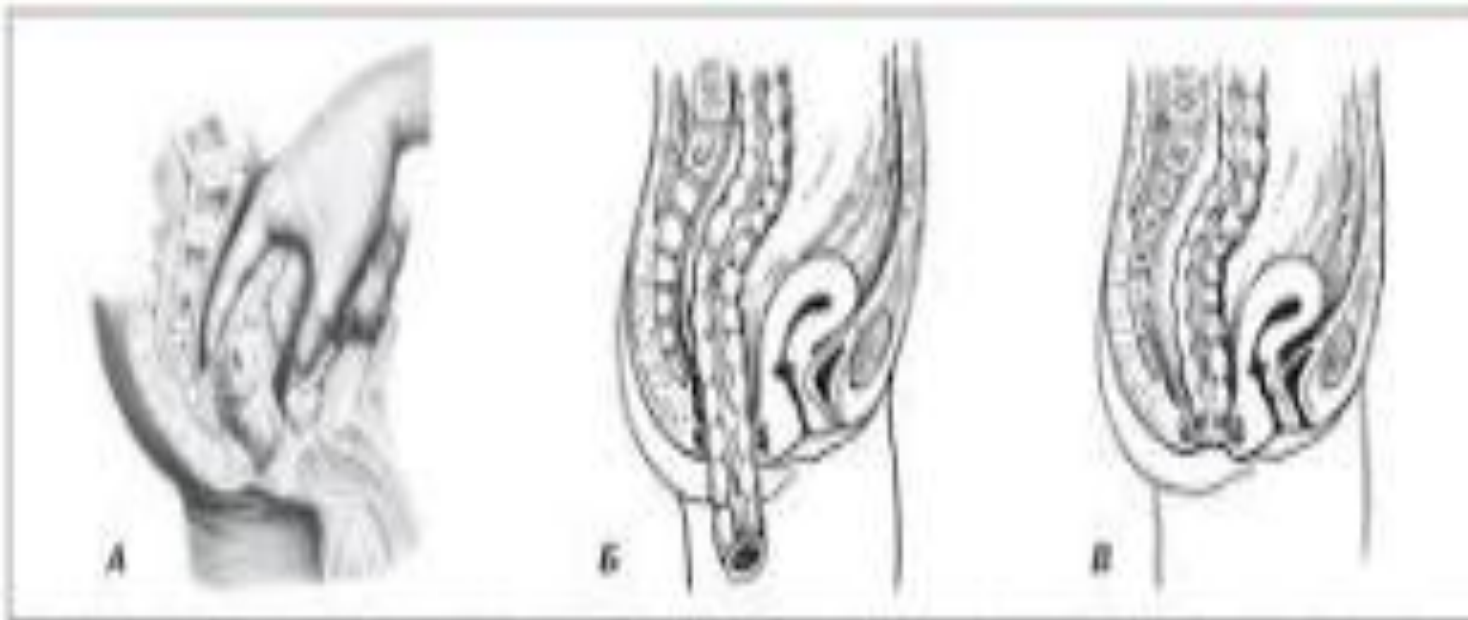
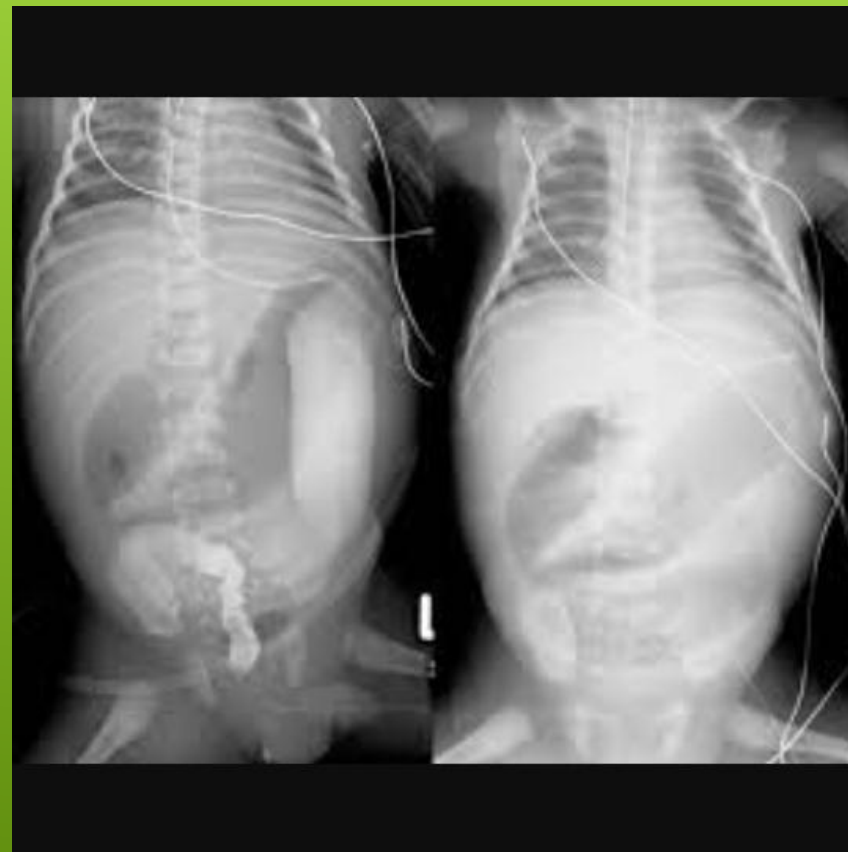
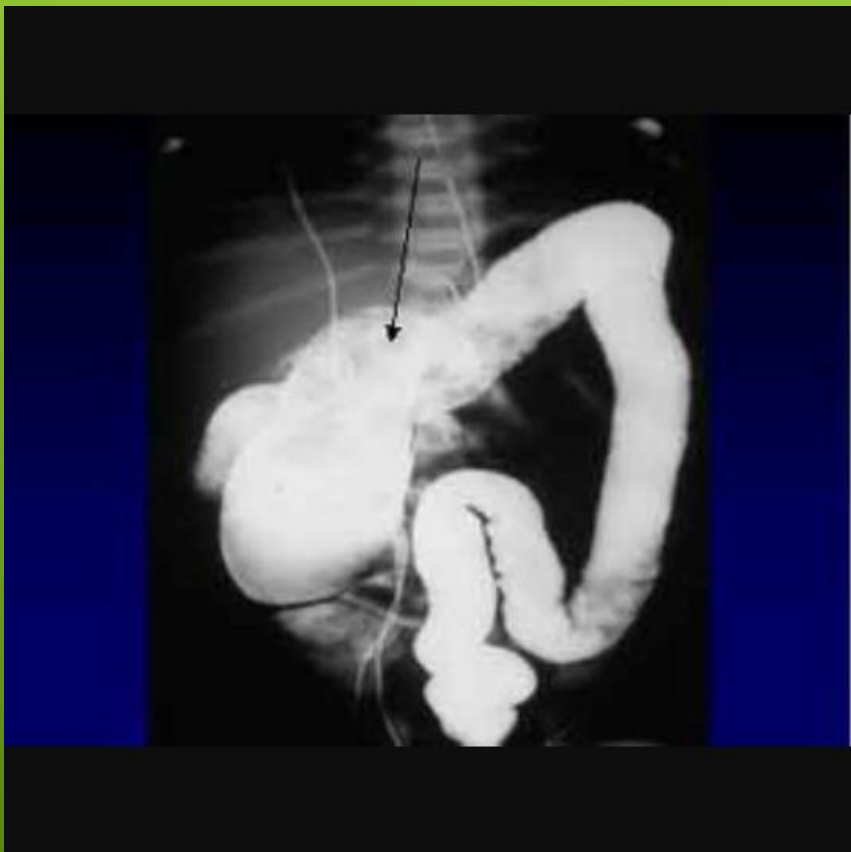
Рисунок 6. Большой Б., 30 лет (ж/б № 385). Этапы операции брюшно-анальной резекции правой кишки с наложением илеоанальной ободочной кишки в анальный канал. А – мобилизация правой кишки со стороны брюшной полости. Б – выведение проксимальных участков толстой кишки с избытком. В – отсечение избытка мезентерной кишки с наложением колоанального анастомоза

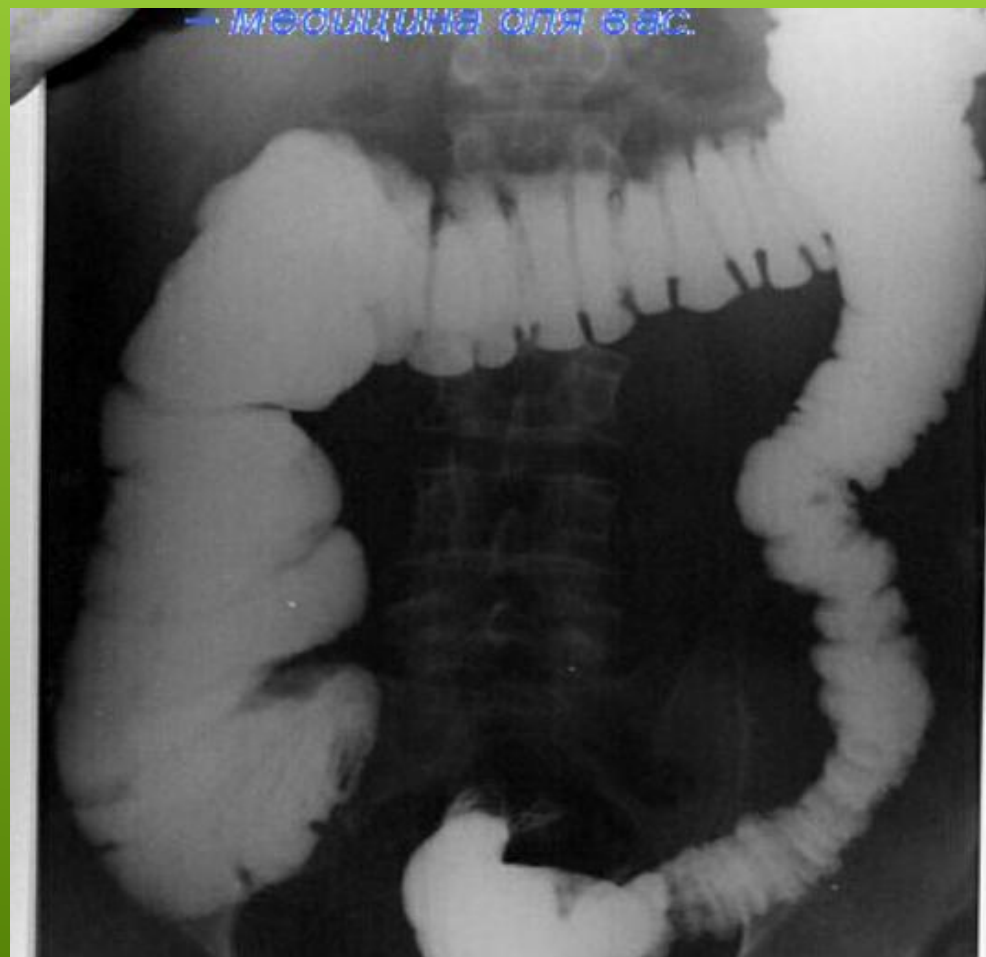RENTGENOLOGIK TEKSHIRUV IRRIGOGRAFIYA



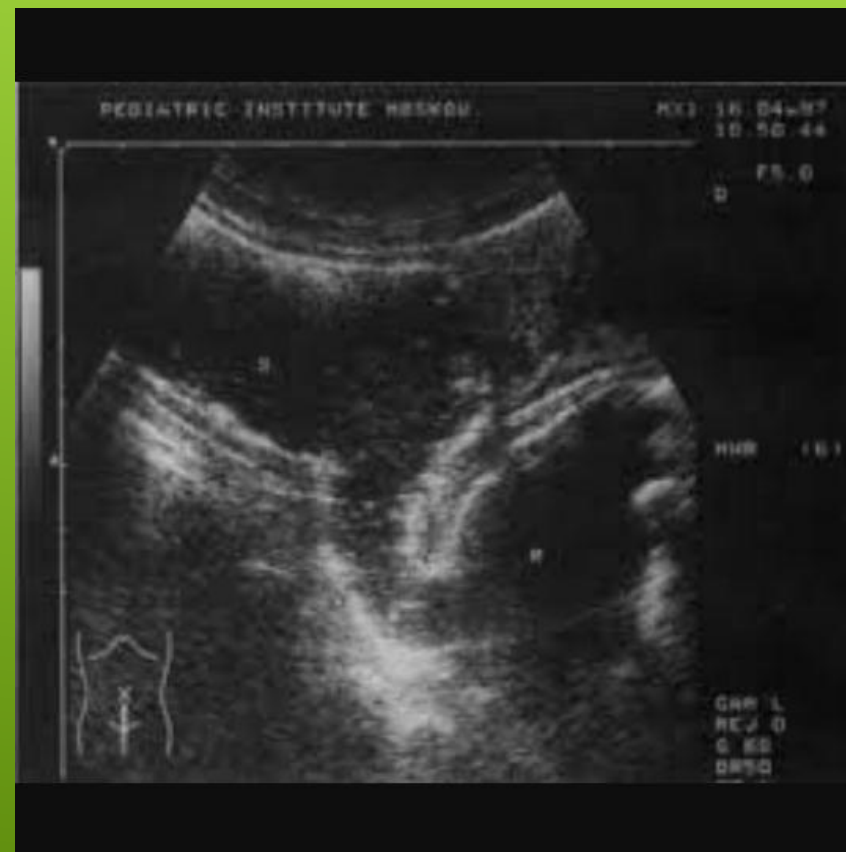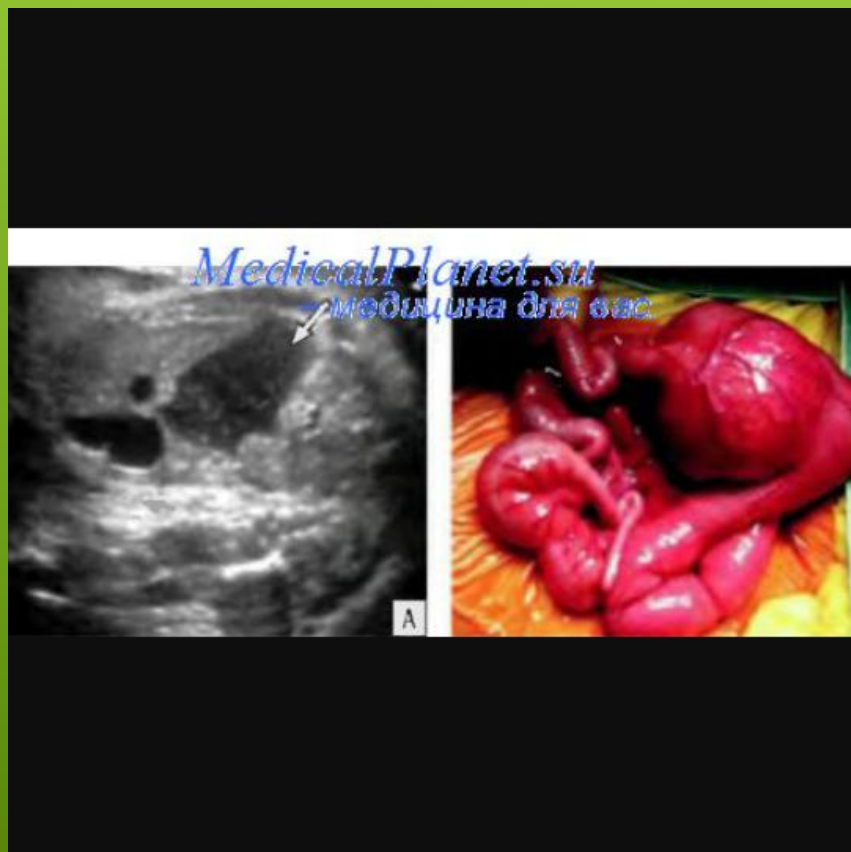
IRRIGOGRAFIYAGA TAYYORGARLIK SIFONLI XUQNA

Sifonli xuqna vrach nazoratida olib borilishi lozim. Xuqna uchun gipertonik eritmadan 1% li osh tuzi eritmasidan foydalanish mumkin. Xuqnaning noto'g'ri texnikada qilinishi yoki konsentratsiyaning pastligi ogir oqibatlariga olib kelishi suvdan zaxarlanish xolatlari keltirib chiqarishi mumkin

KONTRAST:BARIY SULFAT REKTAL YUBORIB ANIQLANADI



UTT



DIFERENSIAL DIAGNOSTIKA

- **Ichak tutulishlari.**
- **Yo'gon ichak va orqa chiqaruv teshigi stenozi**
- **Disbakterioz**
- **Yo'g'on ichak atreziyalari**
- **Megakolon**

DAVOLASH

Tez va radikal operativ davo

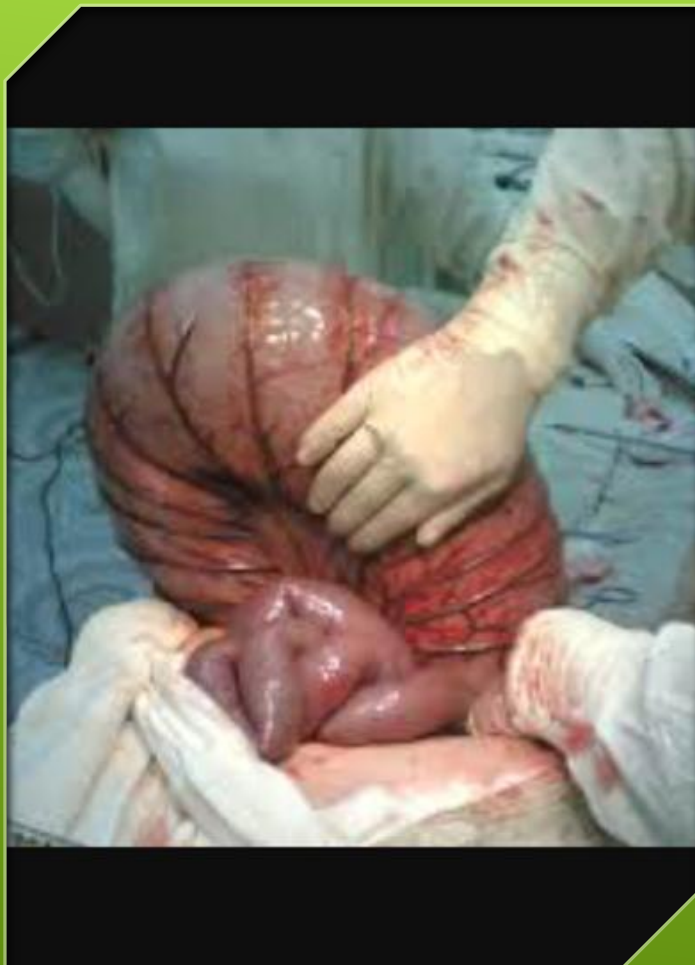Kolostoma qo'yib operatsiya qilish

Konservativ davolash

KONSERVATIV DAVOLASH

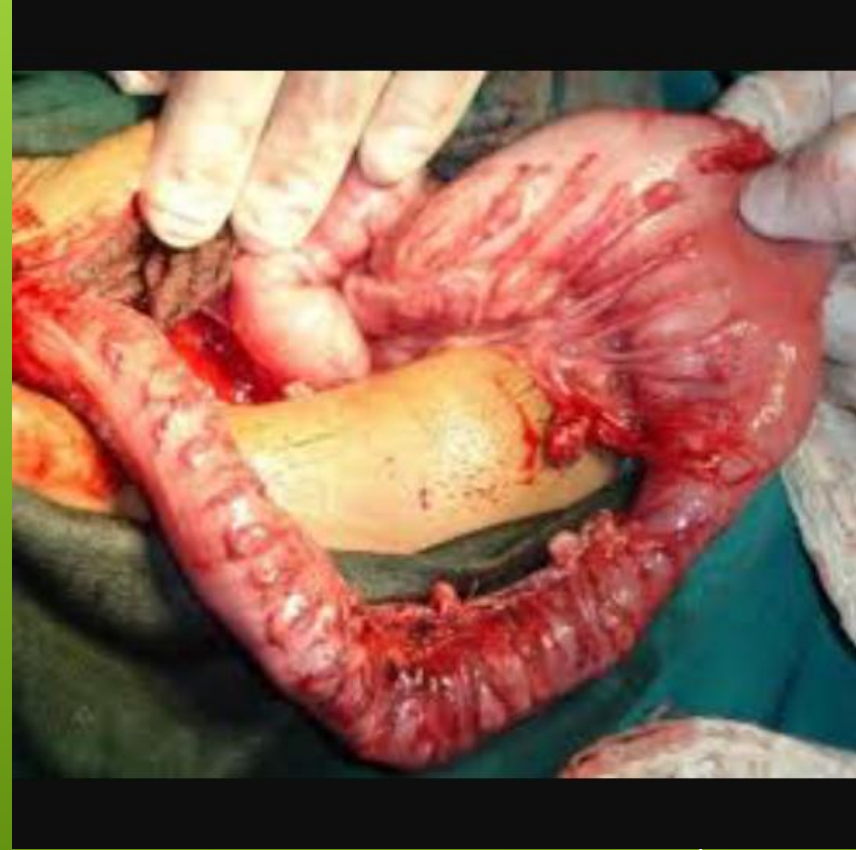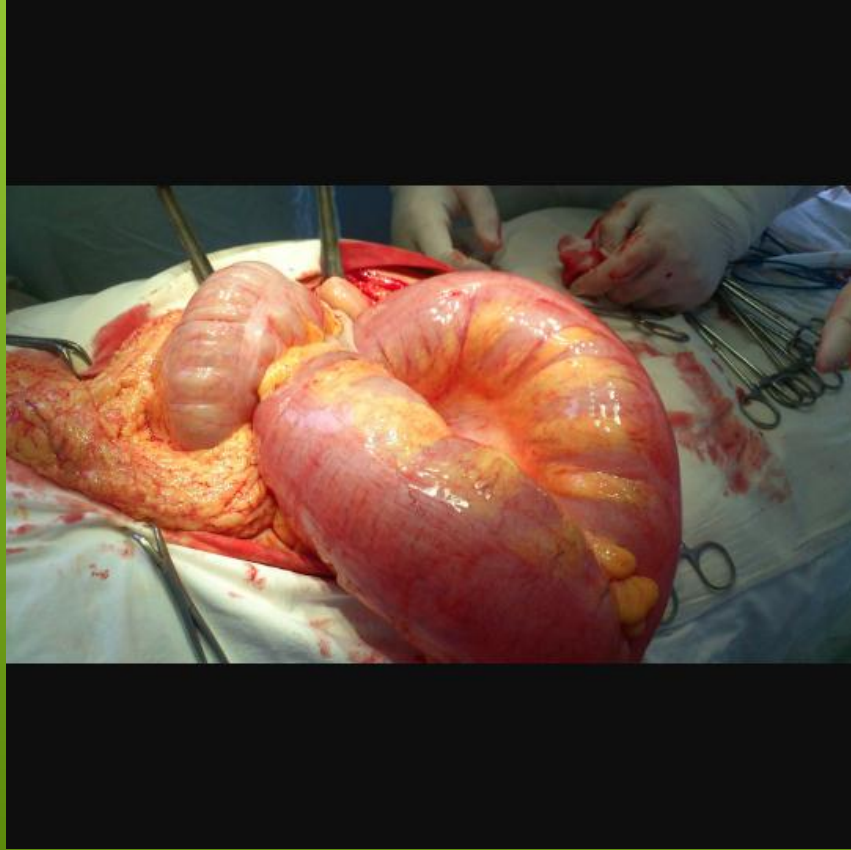
- Ich yurishini yaxshilaydigan preparatlar
- parxez taomlar
- Gimnastika
- LFK
- Tozalovchi va sifonli xuqnalar

OPERATIV DAVOLASH



- **Polliativ operatsiya-kolostoma.**
- **Radikal operatsiya:**
- **Svenson-Isakov**
- **Duamel-Bairov**
- **Soave-Lyonyushkin**
- **Rebayn qorin oraliq proktoplastik operatsiyalar**

OPERATIV USULLAR



DOLIXOSIGMA

**Dolixosigma bu sigmasimon
ichak va uning tutqichini
uzunligini anomal oshishiga
yogon ichak motorikasi
funktsiyasining buzilishiga aytiladi**



KLINIKA

- surunkali qabziyat bir xaftagacha
- meteorizm,
- qorin pastki qismidagi retsidivlanuvchi og'riqlar
- Axlal massalarini to'planishi xisobiga ichakdagi spazm
- Lakto va bifidofloraning titrlari tushishi sababli immunitet
- tushishi

TASHQI KORIKDA


Tana vaznining
kamayishi

Rivojlanishdan
orqada qolish

Teri
qoplamlarining
oqarishi

PALPATSIIYADA:

**Palpatsiyada axlat massalarining
ichak petlyalarida toplanishi
aniqlanadi**



INSTRUMENTAL DIAGNOSTIKA

**Asosiy:
Irriggrafiya
metodidan
foydalaniladi**

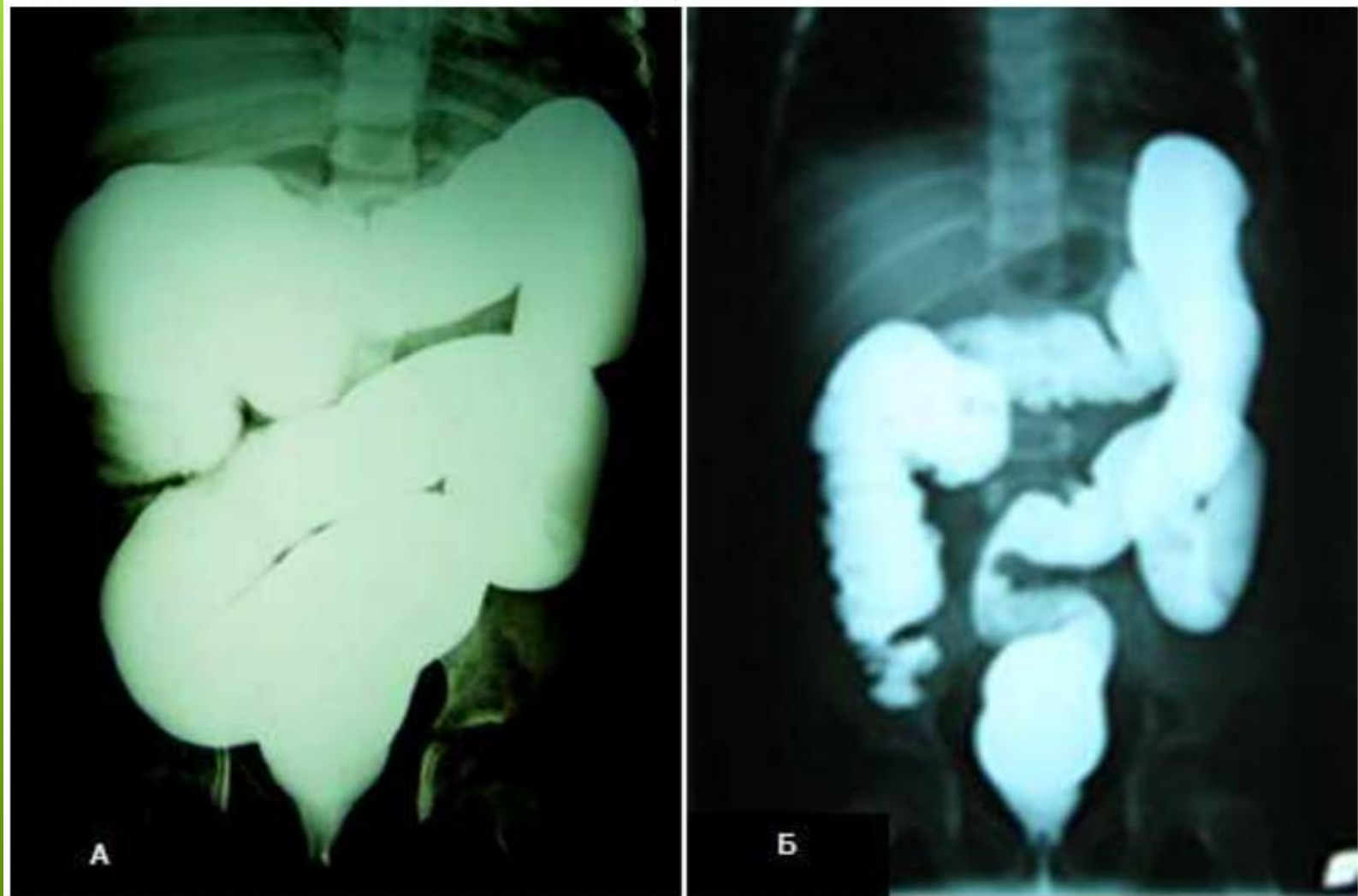

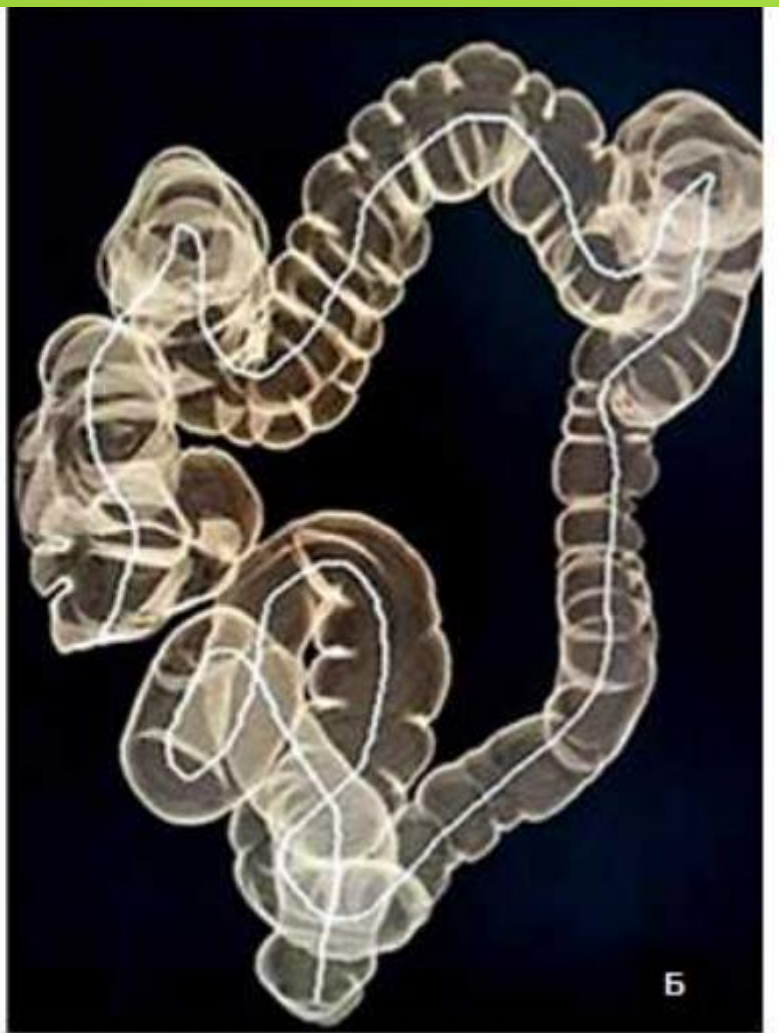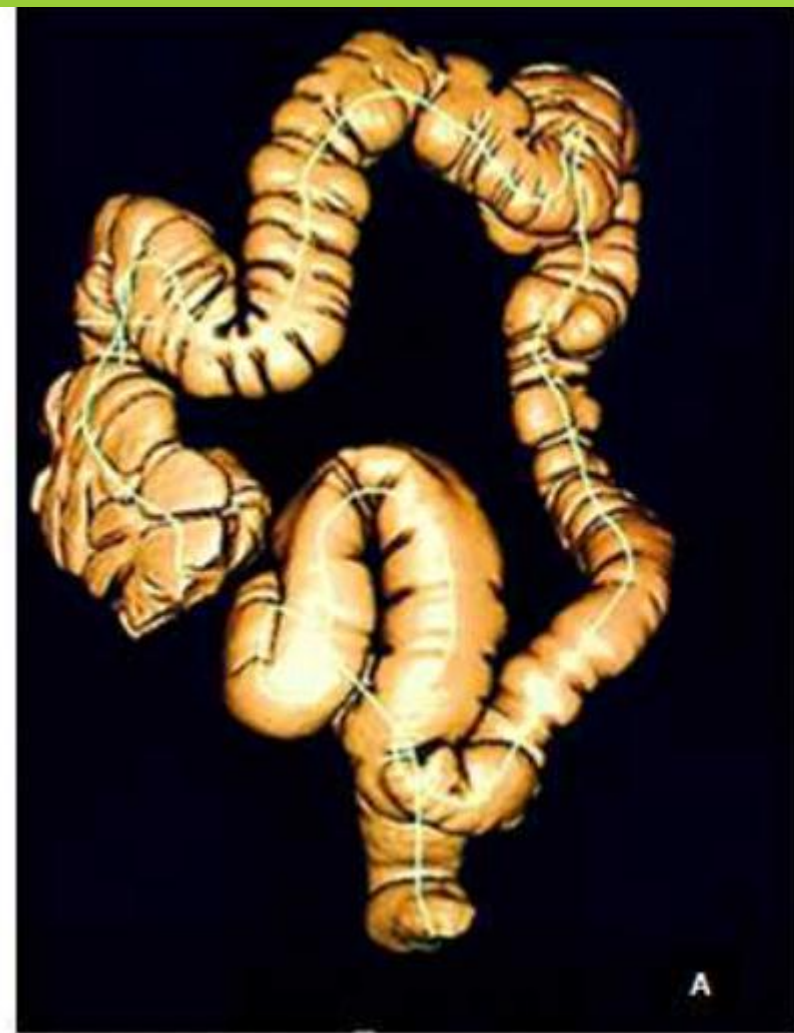
Рис. 1а,б. Ирригография. Долихосигма.

ASOSIY IRRIGOGRAFIK SIMTOMLAR

sigmasimon ichak uzunliginig uzayishi

Qoshimcha petlyalarning xosil bolishi
(tugunsimon vachiganoqsimon)

MSKT TEKSHIRUVI



**Bu tekshiruv
yo'g'on
ichakning
joylashishi,
konturi kengligi,
gaustratsiyasi va
qo'shimcha
petlyalarini
korishimiz
mumkin**

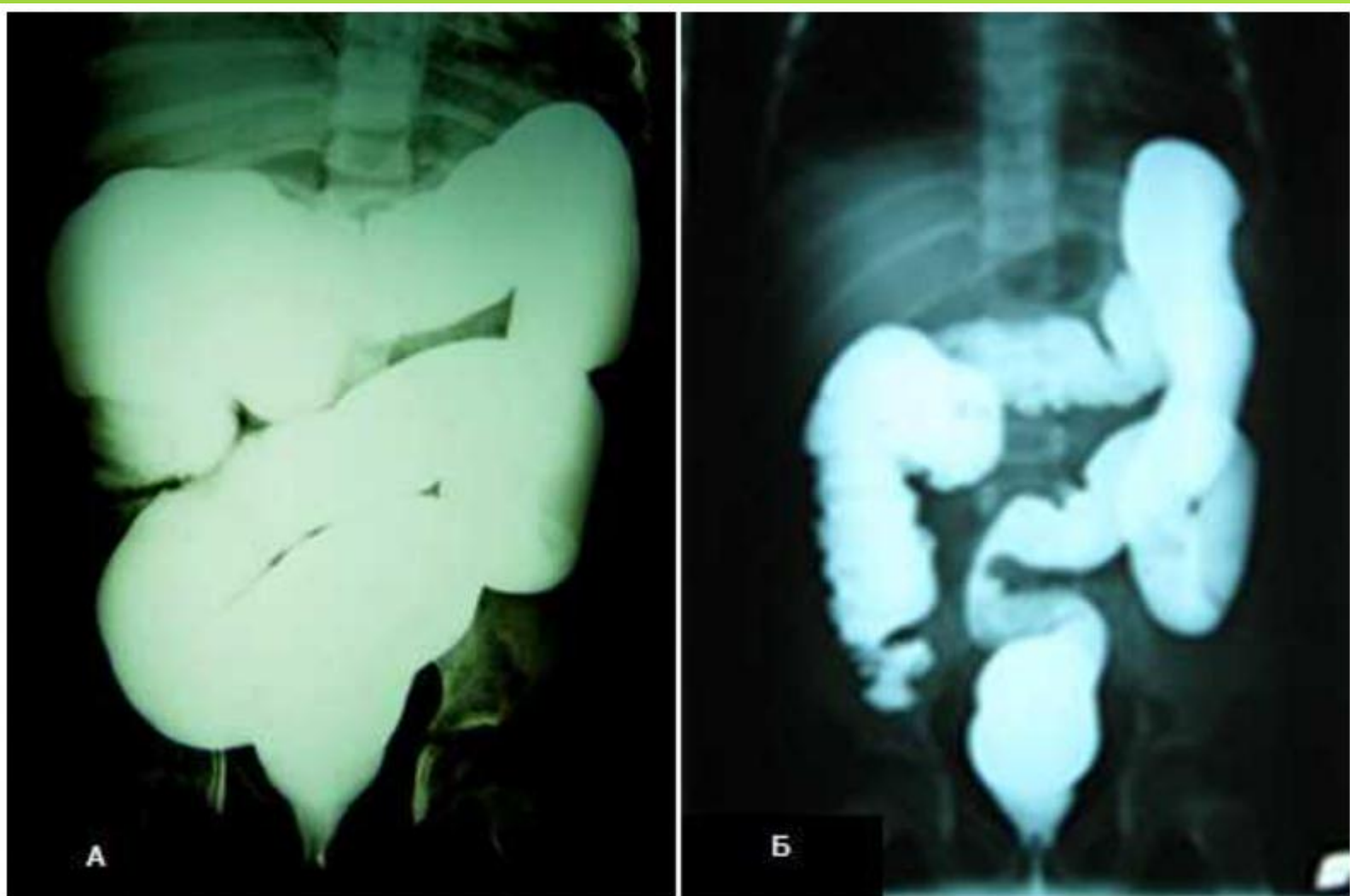
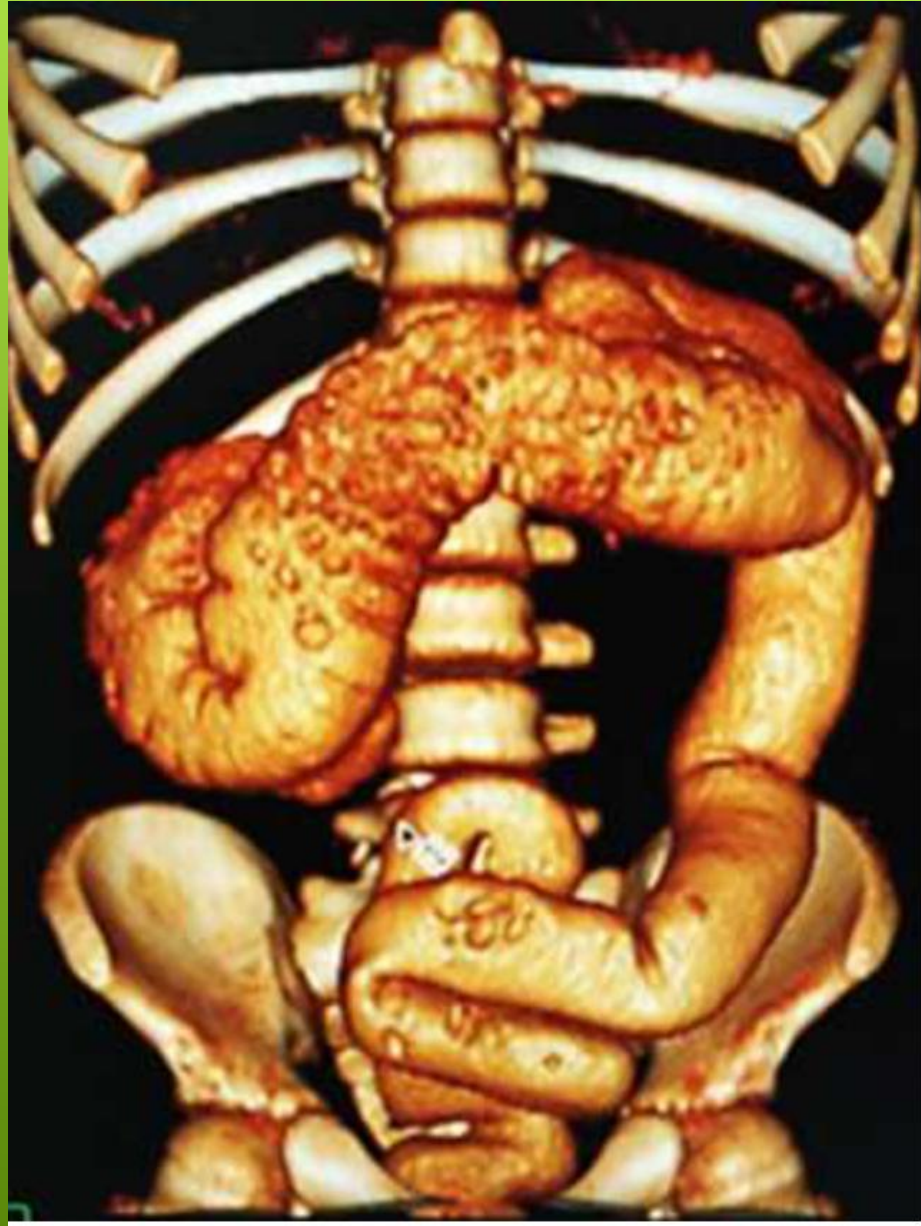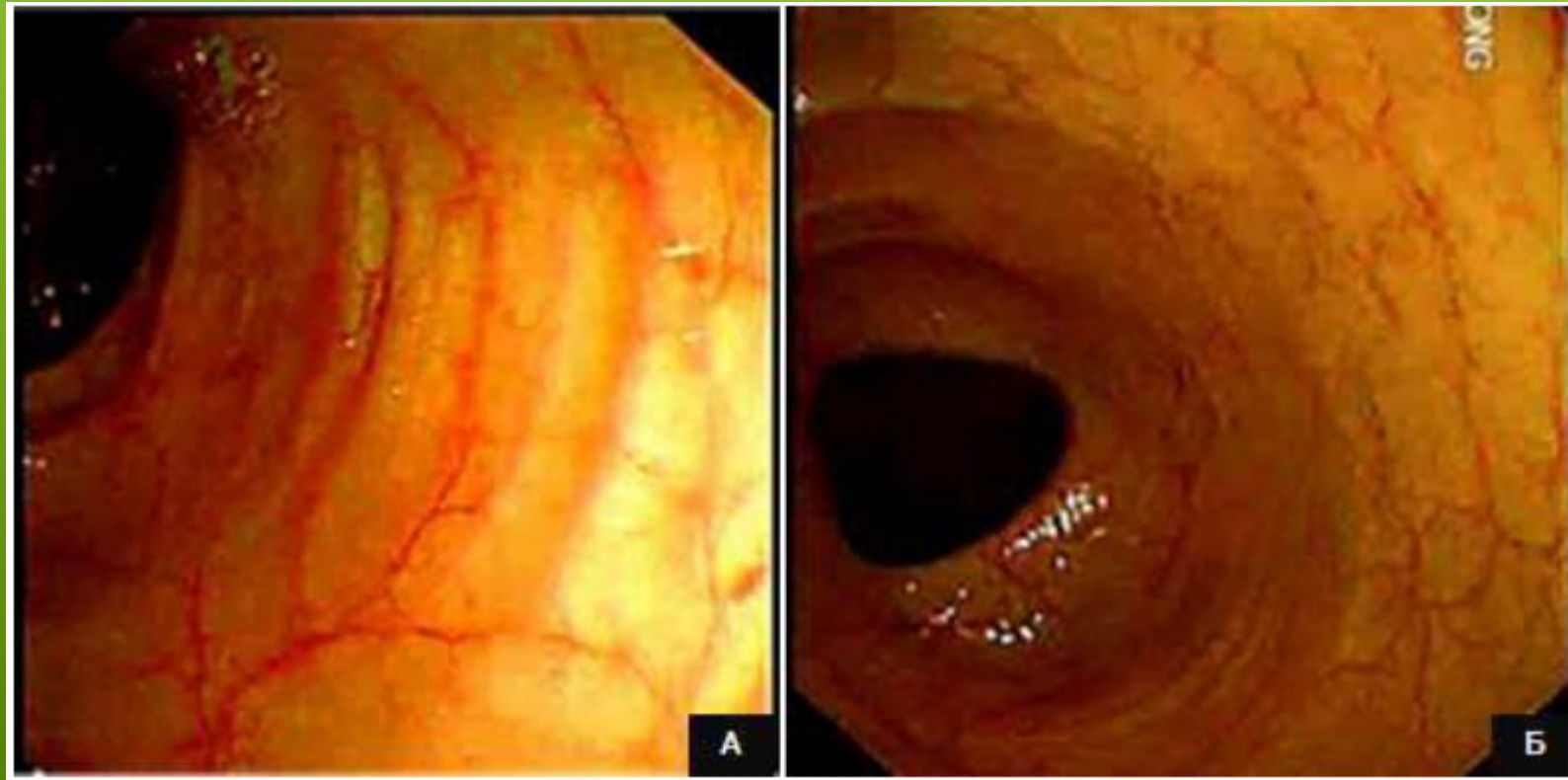


Рис. 1а,б. Ирригография. Долихосигма.

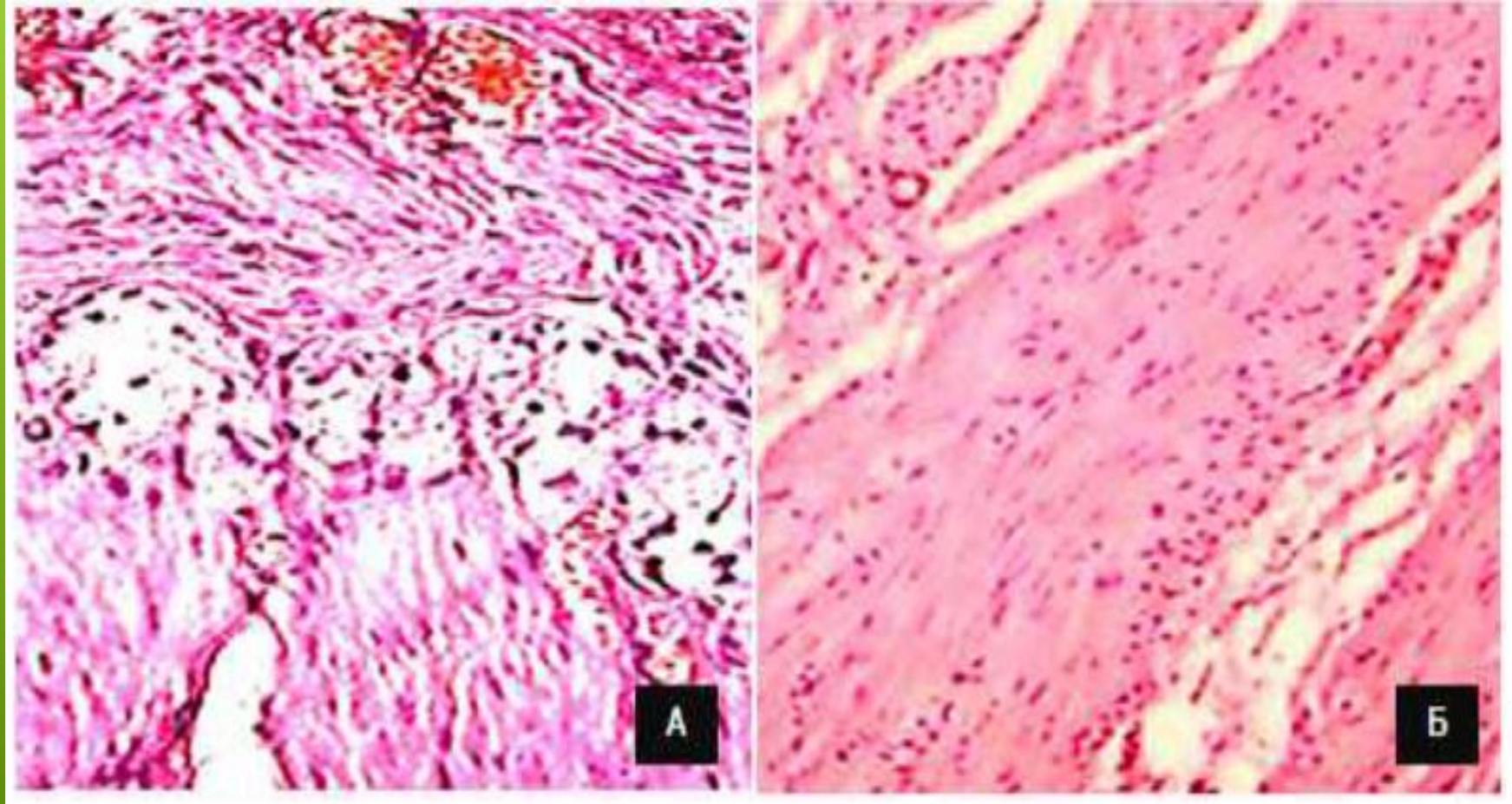


ENDOSKOPIK TEKSHIRUV METODLARI

- Rektosigmoidoskopiya
- kolonoskopiya



GISTOLOGIK TEKSHIRUV



a) Kasal

b) sog'lom

DAVOLASH

- ✓ Har qanday bosqichda kompleks konservativ terapiya o'tkaziladi
- ✓ Asosiy e'tabor meda ichak tizimini motorikasini parxez yordamida yaxshilashga qaratiladi

FOYDALANILGAN ADABIYOTLAR

1. Исаков Ю. Ф. "детская хирургия". М. 1983 .
2. Исаков Ю. Ф. " хирургические болезни у детей". М. 1993 г.
4. Баиров Г. А. " срочная хирургия у детей". М. 1977 г.
5. Баиров Г. А. " хирургия недоношенных детей". М. 1970 г.
6. Сулаймонов А. С. "Болалар хирургияси". Тошкент. 2000 й.
7. Ашкрафт К. У. "детская хирургия ". Санкт-петербург 1999 г.
- 8 . Баиров Г . А . "срочная хирургия детей " санкт-петербург 1997
9. Интернет маълумотлари.