


УТВЕРЖДАЮ

Президент АТОР,  
главный внештатный специалист  
травматолог-ортопед Минздрава России  
С.П. Мионов

  
« \_\_\_\_ » \_\_\_\_\_ 2021 г.

Клинические рекомендации

## **Перелом (вывих) грудного и пояснично-крестцового отдела позвоночника**

Кодирование по Международной статистической классификации болезней и проблем, связанных со здоровьем: S22.0, S22.1, S23.0, S23.1, S32.0, S33.0, S33.1, S33.3

Возрастная группа: взрослые, дети

Год утверждения: 2021

Разработчик клинической рекомендации:

- Общероссийская общественная организация «Ассоциация травматологов-ортопедов России» (АТОР)

## Оглавление

|   |    |
|---|----|
| Оглавление .....  | 2  |
| Список сокращений.....  | 4  |
| Термины и определения.....  | 5  |
| 1. Краткая информация по заболеванию или состоянию (группе заболеваний или состояний) .....   | 6  |
| 1.1 Определение заболевания или состояния (группы заболеваний или состояний) .....  | 6  |
| 1.2 Этиология и патогенез заболевания или состояния (группы заболеваний или состояний).....   | 6  |
| 1.3 Эпидемиология заболевания или состояния (группы заболеваний или состояний)....  | 7  |
| 1.4 Особенности кодирования заболевания или состояния (группы заболеваний или состояний) по Международной статистической классификации болезней и проблем, связанных со здоровьем ..... | 7  |
| 1.5 Классификация заболевания или состояния (группы заболеваний или состояний)....  | 8  |
| 1.6 Клиническая картина заболевания или состояния (группы заболеваний или состояний).....   | 10 |
| 2. Диагностика заболевания или состояния (группы заболеваний или состояний), медицинские показания и противопоказания к применению методов диагностики.....                             | 11 |
| 2.1 Жалобы и анамнез .....  | 11 |
| 2.2 Физикальное обследование.....   | 12 |
| 2.3 Лабораторные диагностические исследования.....  | 13 |
| 2.4 Инструментальные диагностические исследования .....   | 14 |
| 2.5 Иные диагностические исследования .....   | 15 |
| 3. Лечение, включая медикаментозную и немедикаментозную терапии, диетотерапию, обезболивание, медицинские показания и противопоказания к применению методов лечения .....               | 15 |
| 3.1 Консервативное лечение .....  | 16 |
| 3.2 Хирургическая стабилизация позвоночника.....  | 17 |
| 3.3 Вертебропластика, кифопластика, стентопластика позвонка .....   | 20 |
| 3.4 Обезболивание .....   | 20 |

|   |    |
|---|----|
| 3.5 Диетотерапия.....   | 21 |
| 3.6 Иное лечение .....  | 21 |
| 4. Медицинская реабилитация и санаторно-курортное лечение, медицинские показания и противопоказания к применению методов медицинской реабилитации, в том числе основанных на использовании природных лечебных факторов..... | 22 |
| 5. Профилактика и диспансерное наблюдение, медицинские показания и противопоказания к применению методов профилактики.....  | 22 |
| 6. Организация оказания медицинской помощи .....  | 23 |
| 7. Дополнительная информация (в том числе факторы, влияющие на исход заболевания или состояния) .....   | 23 |
| Критерии оценки качества медицинской помощи .....   | 26 |
| Список литературы.....  | 27 |
| Приложение А1. Состав рабочей группы по разработке и пересмотру клинических рекомендаций.....   | 34 |
| Приложение А2. Методология разработки клинических рекомендаций .....  | 36 |
| Приложение А3. Справочные материалы, включая соответствие показаний к применению и противопоказаний, способов применения и доз лекарственных препаратов, инструкции по применению лекарственного препарата.....             | 39 |
| Приложение Б. Алгоритмы действий врача .....  | 41 |
| Приложение В. Информация для пациента .....   | 42 |
| Приложение Г1-ГN. Шкалы оценки, вопросники и другие оценочные инструменты состояния пациента, приведенные в клинических рекомендациях.....  | 43 |

## **Список сокращений**

АТОР — Общероссийская общественная организация «Ассоциация травматологов-ортопедов России».

ЗПСМТ — закрытая позвоночно-спинномозговая травма.

ПДС — позвоночно-двигательный сегмент.

ПСМТ — позвоночно-спинномозговая травма.

## Термины и определения

Задний связочный комплекс — надостистые, межостистые, желтые связки и капсульно-связочный аппарат дугоотростчатых суставов.

Кифоз — изменение формы сегмента позвоночника в сагиттальной плоскости с формированием деформации, выпуклостью, обращенной дорсально; аномальный кифоз.

Колонны позвоночного столба — устаревшее, но широко распространенное в клинической практике представление о функциональном разделении позвоночного столба на две либо три колонны. Двухколонная концепция (по Холдсуорту) предполагает, что передняя колонна включает тело позвонка, межпозвонковый диск, переднюю и заднюю продольные связки. Трехколонная концепция (по Дэнису) предполагает, что передняя колонна включает передние две трети тела позвонка и межпозвонкового диска, переднюю продольную связку, средняя колонна — заднюю треть тела позвонка и межпозвонкового диска, заднюю продольную связку. Задняя колонна в рамках обеих концепций включает анатомические структуры позвонка, расположенные кзади от задней продольной связки.

Корни дуг — клинико-рентгенологический термин, обозначающий контуры ножек дуги позвонка на прямой рентгенограмме.

Костный блок — рентгенологические или интраоперационные признаки новообразованного костного сращения смежных позвонков, наступающего в процессе хирургического или консервативного лечения перелома позвоночника.

Осложненная позвоночно-спинномозговая травма — перелом (вывих) позвоночника, сочетающийся с разрывом, ушибом, сдавлением спинного мозга или его элементов.

Позвоночно-двигательный сегмент, или сегмент позвоночного столба — условная единица, состоящая из двух смежных позвонков, соединяющих их межпозвонкового диска, межпозвонковых суставов и мышечно-связочного аппарата.

Позвоночный канал (canalis vertebralis) — канал, ограниченный спереди телами позвонков и межпозвонковыми дисками, сзади и с боков — дугами позвонков и расположенными между ними связками. Содержимым являются оболочки спинного мозга, межоболочечные пространства, спинной мозг и его корешки.

Спондилодез — хирургическая операция: костно-пластическая фиксация позвоночника.

# **1. Краткая информация по заболеванию или состоянию (группе заболеваний или состояний)**

## **1.1 Определение заболевания или состояния (группы заболеваний или состояний)**

Перелом (вывих) грудного и пояснично-крестцового отдела позвоночника, или неосложненная позвоночно-спинномозговая травма (неосложненная ПСМТ) — множество клинических состояний, представляющих собой повреждение мышечно-связочного комплекса и / или костной ткани одного или нескольких позвоночно-двигательных сегментов (ПДС) грудного или поясничного отделов позвоночника без клинических проявлений повреждения спинного мозга и его корешков. В рамках настоящей клинической рекомендации не рассматриваются сочетанная ПСМТ, родовая травма скелета, ПСМТ на фоне патологии костной ткани и последствия ПСМТ.

## **1.2 Этиология и патогенез заболевания или состояния (группы заболеваний или состояний)**

Основными причинами повреждений грудного и поясничного отделов позвоночника по-прежнему остаются происшествия на транспорте, вслед за которыми по количеству случаев следуют падения с высоты и спортивные травмы, при этом 68,8 % от общего количества повреждений приходится на область грудно-поясничного перехода [1], поскольку он расположен в переходной зоне между относительно малоподвижным и кифотизированным грудным отделом и относительно подвижным и лордозированным поясничным отделом, что определяет концентрацию прикладываемых внешних векторов сил при повреждениях именно в данном отделе позвоночника, делая его наиболее уязвимым при травме [2–4].

Тяжесть повреждений зависит от таких факторов, как выраженность клиновидности и компрессии тела позвонка, степень разрушения и дислокация его фрагментов при взрывных переломах одновременное повреждение двух и более позвоночных сегментов, характер нестабильности при повреждении всех колонн позвоночника, величина осевой, кифотической деформации, сужение позвоночного канала, наличие компрессии спинного мозга и спинномозговых корешков, общее состояние пострадавшего, которое может быть существенно отягощено сочетанными повреждениями и серьезными сопутствующими заболеваниями [3,4].

### **1.3 Эпидемиология заболевания или состояния (группы заболеваний или состояний)**

По данным систематического обзора 2018 г., частота травм позвоночника составила 10,5 на 100 000 населения, из которых 62,7 % составляют неосложненные повреждения [5]. По данным исследований в Новосибирске в 2009 г., частота неосложненной травмы позвоночника в условиях крупного промышленного города составила 31,7 случая на 100 000 населения в год (в Санкт-Петербурге в 2009–2016 г. — 6,2 случая), а структура популяции была представлена преимущественно населением трудоспособного возраста [2,6]. В среднем по миру возраст пациентов с травмой позвоночника составляет 39,8 лет, мужчины травмируются втрое чаще женщин [5]. 49,5 % всех неосложненных повреждений грудных и поясничных позвонков приходится на взрывные переломы [1].

### **1.4 Особенности кодирования заболевания или состояния (группы заболеваний или состояний) по Международной статистической классификации болезней и проблем, связанных со здоровьем**

Состояния, рассмотренные в данной клинической рекомендации, кодируются следующими кодами МКБ-10:

S22.0 — Перелом грудного позвонка;

S22.1 — Множественные переломы грудного отдела позвоночника;

S23.0 — Травматический разрыв межпозвоночного диска в грудном отделе;

S23.1 — Вывих грудного позвонка;

S32.0 — Перелом поясничного позвонка;

S33.0 — Травматический разрыв межпозвоночного диска в пояснично-крестцовом отделе;

S33.1 — Вывих поясничного позвонка;

S33.3 — Вывих другой и неуточненной части пояснично-крестцового отдела позвоночника и таза.

Не подлежат кодированию вышеприведенными кодами и не рассматриваются в настоящей клинической рекомендации нетравматические разрывы или смещение

межпозвоночного диска (M51.-), патологические переломы позвоночника (M48.-, M80.-, M83--M85 и др.), повреждения шейного отдела позвоночника (S12.-, S13.-, S14.-), осложненный перелом (вывих) грудного и пояснично-крестцового отдела позвоночника (S24.-, S34.-), растяжение и перенапряжение связочного аппарата грудного и пояснично-крестцового отдела позвоночника (S23.3, S33.5), родовая травма скелета (P13.-), сочетанная и множественная травма (T00--T07), последствия перелома позвоночника (T79.-, T91.-, T94.-).

### **1.5 Классификация заболевания или состояния (группы заболеваний или состояний)**

Существует много классификаций неосложненных переломов грудных и поясничных позвонков, как отдельных, так и включённых в общую классификацию повреждений позвоночника. Современные классификационные схемы основаны на морфологии поврежденного позвонка, устаревшие — на механизме травмы или целостности колонн позвоночника. Практическое значение классификаций, в конечном счете, состоит в том, чтобы не только дать в руки клиницисту метод оценки стабильности повреждённого позвоночника сразу после травмы, но и прогнозировать её возможный отдалённый результат, однако на сегодняшний день не существует ни одной общепризнанной классификации повреждений грудного и пояснично-крестцового отдела позвоночника с хорошо доказанными прогностическими свойствами.

Из числа описательных классификаций классификация АО Spine является единственной на сегодняшний день валидной и надежной классификацией повреждений грудного и пояснично-крестцового отделов позвоночника у взрослых и детей [7–9]. Эта классификация основана на морфологической картине повреждения согласно данным компьютерной и магнитно-резонансной томографии и предполагает выделение повреждений позвоночно-двигательных сегментов (типы В и С) и переломов позвонков (тип А) с дальнейшим подразделением на подтипы. Она наиболее полно отражает морфологию повреждений грудных и поясничных сегментов, поскольку она универсальна для данного вида травм и составлена по принципу классификации АО переломов длинных трубчатых костей [10]. Также классификация АО Spine позволяет закодировать неврологический тип повреждения.

Ниже приведены стандартные инструкции по кодированию повреждений грудного и пояснично-крестцового отдела позвоночника согласно классификации АО Spine [11], а

также дополнительные инструкции, основанные на обширном личном опыте членов рабочей группы с учетом коллективного опыта хирургов-вертебрологов мира [12], позволяющие, отталкиваясь от классификационного типа АО Spine, произвести клиническую классификацию повреждений позвоночника для принятия лечебно-тактических решений. Иными словами, сначала необходимо объективизировать морфологический и неврологический тип повреждения по АО, а затем с его учетом оценить осложненность и стабильность ПСМТ, определяющие лечебную тактику.

### **Классификация АО Spine**

Выделяют повреждения целых ПДС и повреждения отдельных позвонков. Сначала диагностируются повреждения ПДС: В2, В3, С. Повреждения типа С диагностируются при наличии на компьютерных томограммах признаков трансляции позвонка (смещения позвонков друг относительно друга), повреждения ПДС типа В – при наличии признаков повреждения передней продольной связки, межпозвонкового диска (подтип В3, также известный как разгибательное повреждение) либо прямых признаков повреждения заднего связочного комплекса (подтип В2, также известный как флексивно-дистракционное повреждение), обнаружение которых на компьютерных томограммах затруднено, в связи с чем диагностика повреждений В2 на практике возможна, как правило, только по данным магнитно-резонансной томографии или интраоперационным данным.

Далее переходят к диагностике повреждений отдельных позвонков. При повреждениях позвонка типа В1 линия перелома проходит горизонтально через корни дуг, распространяясь на тело позвонка (так называемый перелом Шанса). Повреждения с модификатором (m1) диагностируются при наличии косвенных признаков повреждения заднего связочного комплекса при переломах типа А (например, увеличенное межостистое расстояние по сравнению со смежными ПДС, отрывной перелом верхнего или нижнего края остистого отростка, клинические признаки повреждения заднего связочного комплекса). Переломы типа А включают компрессионные переломы тел позвонков (в сочетании или без сочетания с повреждениями ПДС типов В и С). Повреждение задней стенки позвонка свидетельствует о полном (с повреждением обеих замыкательных пластин – подтип А4) или неполном (с повреждением только одной замыкательной пластины – подтип А3) взрывном переломе позвонка. При отсутствии повреждения задней стенки тела позвонка перелом кодируется как А2 (при повреждении обеих замыкательных пластин), также известный как сплит-перелом, или А1 (при

повреждении одной замыкательной пластины), также известный как простой компрессионный перелом. Переломы типа A0 — переломы остистых и поперечных отростков позвонков (повреждение неопорных структур) при отсутствии других повреждений позвонков.

Неврологический дефицит кодируется следующим образом: N4 — полное повреждение спинного мозга (согласно протоколу ASIA [13]), N3 — неполное повреждение спинного мозга (согласно протоколу ASIA [13]) или синдром конского хвоста любой степени выраженности, N2 — радикулопатия, N1 — транзиторный неврологический дефицит, отсутствующий на момент осмотра, N0 — отсутствие неврологических нарушений.

### **Клиническая классификация**

Неосложненной ПСМТ соответствуют повреждения неврологических типов N0, N1 и N2. При повреждениях типа N2 (радикулопатия) в случае наличия нового или прогрессирующего двигательного дефицита по функционально значимым корешкам (L2--S1) целесообразна классификация повреждения как осложненного.

Повреждения типов A0, A1 расцениваются как стабильные, A2, A3, A4, B1 — как относительно нестабильные, B2, B3, C — как абсолютно нестабильные. Также представляется целесообразным выделить среди переломов A3, A4 (взрывные переломы) подгруппу тяжелых взрывных переломов, включающую, например, повреждения с модификатором (m1), переломы со стенозом позвоночного канала [14] выше критических значений (условные ориентиры: на уровне T1--T10 позвонков — 10–25 %, на уровне T11--T12 позвонков — 30–35 %, на уровне L1 позвонка — 35–45 %, на уровне L2--S1 позвонков — 50–55 % [15]) и переломы с высокой степенью раздробленности тела позвонка (условный признак — смещение более чем 50 % отломков на аксиальных срезах на расстояние более 2 мм [16]). Будучи относительно нестабильными, тяжелые взрывные переломы, тем не менее, имеют неблагоприятный морфологический профиль, в большей степени склоняющий лечащего врача в сторону хирургического лечения.

### **1.6 Клиническая картина заболевания или состояния (группы заболеваний или состояний)**

Жалобы пострадавшего с повреждением грудного или поясничного позвонка часто указывают на болезненные ощущения в соответствующем отделе позвоночника, однако

пациенты часто недифференцированно указывают на боли в нижнепоясничной области. Может отмечаться локальная иррадиация боли. Иногда боль не выражена. В анамнезе обычно отмечается факт травмы.

Визуально кожные покровы спины обычно не изменены, могут иметь место ссадины, кровоподтек, видимая локальная деформация. При физикальном исследовании обычно выявляется локальная болезненность при пальпации, болезненность при осевой нагрузке, изредка может пальпироваться западение в проекции межкостистого промежутка. При неврологическом исследовании при неосложненном повреждении не определяется неврологический дефицит, функция тазовых органов не нарушена.

## **2. Диагностика заболевания или состояния (группы заболеваний или состояний), медицинские показания и противопоказания к применению методов диагностики**

*Критерии установления диагноза/состояния:*

- *характерная клиническая картина (см. выше);*
- *данные инструментального обследования: рентгенологические признаки перелома.*

*При формулировке диагноза необходимо учитывать: характер перелома, тип перелома, наличие осложнений, величину смещения фрагментов, наличие переломов в смежных отделах, сопутствующую ортопедическую патологию, системную патологию, связанную с изменением костных структур.*

*Примеры формулировки диагноза:*

1. *Закрытая позвоночно-спинномозговая травма (ЗПСМТ). Неосложненный неполный взрывной перелом тела L1 позвонка с косвенными признаками повреждения заднего связочного комплекса (тип A3(m1)), со смещением фрагментов в позвоночный канал на 50 %.*

2. *ЗПСМТ. Неосложненное нестабильное флексионно-дистракционное повреждение в T12-L1 ПДС (тип B2). Полный взрывной перелом тела L1 позвонка без признаков повреждения заднего связочного комплекса (тип A4(m0)).*

3. *ЗПСМТ. Неосложненный вывих в T5-T6 ПДС (тип C). Стабильный простой компрессионный перелом тел T5, T6 позвонков (тип A1). Дегенеративные изменения грудного и пояснично-крестцового отдела позвоночника. Остеопороз позвоночника.*

### **2.1 Жалобы и анамнез**

- **Рекомендуется** сбор жалоб и анамнеза у пациентов с переломом (вывихом) грудного и пояснично-крестцового отдела позвоночника с целью оценки жалоб пациента, локализации и степени выраженности боли, двигательных и чувствительных расстройств и времени их появления, механизма и времени травмы, истории транспортировки и предшествовавшего лечения, наличия сопутствующей патологии, аллергии, лекарственной непереносимости [17,18].

**Уровень убедительности рекомендаций С (уровень достоверности доказательств — 5).**

**Комментарий:** сбор жалоб и анамнеза входит в объем соответствующей медицинской услуги, оказываемой пациенту, из раздела «В» номенклатуры медицинских услуг.

## **2.2 Физикальное обследование**

- **Рекомендуется** визуальное исследование области травмы пациентам с переломом (вывихом) грудного и пояснично-крестцового отдела позвоночника с целью уточнения диагноза, исключения признаков инфекционных очагов [17,18,46].

**Уровень убедительности рекомендаций С (уровень достоверности доказательств — 5).**

**Комментарий:** визуальное исследование области травмы входит в объем соответствующей медицинской услуги, оказываемой пациенту, из раздела «В» номенклатуры медицинских услуг.

- **Рекомендуется** пальпация области травмы пациентам с переломом (вывихом) грудного и пояснично-крестцового отдела позвоночника с целью оценки ортопедического статуса и состояния кожных покровов, выявления связи имеющихся деформаций конечностей, туловища с данной травмой [17,18,46].

**Уровень убедительности рекомендаций С (уровень достоверности доказательств — 5).**

**Комментарий:** пальпация области травмы входит в объем соответствующей медицинской услуги, оказываемой пациенту, из раздела «В» номенклатуры медицинских услуг.

- **Рекомендуется** исследование чувствительной и двигательной сферы пациентам с переломом (вывихом) грудного и пояснично-крестцового отдела позвоночника с

целью исключения неврологического дефицита и нарушения функции тазовых органов [17,18,46].

**Уровень убедительности рекомендаций С (уровень достоверности доказательств — 5).**

**Комментарий:** *исследование чувствительной и двигательной сферы соответствует медицинским услугам «Исследование чувствительной и двигательной сферы при патологии центральной нервной системы и головного мозга» и «Исследование чувствительной и двигательной сферы при патологии периферической нервной системы» номенклатуры медицинских услуг.*

### **2.3 Лабораторные диагностические исследования**

- **Рекомендуются** следующие лабораторные диагностические исследования пациентам с переломом (вывихом) грудного и пояснично-крестцового отдела позвоночника, которым планируется проведение хирургического лечения, с целью предоперационного обследования [18,46]:
  - общий (клинический) анализ крови;
  - общий (клинический) анализ мочи;
  - анализ крови биохимический общетерапевтический: исследование уровня глюкозы в крови, исследование уровня мочевины в крови, исследование уровня общего билирубина в крови, определение активности аспаратаминотрансферазы в крови, определение активности аланинаминотрансферазы в крови, исследование уровня креатинина в крови, исследование уровня общего белка в крови;
  - определение основных групп по системе АВ0;
  - определение антигена D системы Резус (резус-фактор);
  - определение антител к поверхностному антигену (HBsAg) вируса гепатита В (Hepatitis B virus) в крови;
  - определение антител к вирусу гепатита А (Hepatitis A virus) в крови;
  - определение антител к вирусу гепатита С (Hepatitis C virus) в крови;
  - определение антител к бледной трепонеме (*Treponema pallidum*) в нетрепонемных тестах (RPR, РМП) (качественное и полуколичественное исследование) в сыворотке крови;

- определение антител классов М, G (IgM, IgG) к вирусу иммунодефицита человека ВИЧ-1 (Human immunodeficiency virus HIV 1) в крови;
- определение антител классов М, G (IgM, IgG) к вирусу иммунодефицита человека ВИЧ-2 (Human immunodeficiency virus HIV 2) в крови;
- коагулограмма (ориентировочное исследование системы гемостаза): определение международного нормализованного отношения (МНО).

**Уровень убедительности рекомендаций С (уровень достоверности доказательств — 5).**

#### **2.4 Инструментальные диагностические исследования**

- **Рекомендуется** рентгенография грудного и поясничного отдела позвоночника пациентам с переломом (вывихом) грудного и пояснично-крестцового отдела позвоночника, не имеющим противопоказаний к рентгенологическим исследованиям, с целью оценки наличия и локализации перелома (вывиха) [19,46].

**Уровень убедительности рекомендаций С (уровень достоверности доказательств — 5).**

**Комментарий:** *рентгенография позвоночника является низкочувствительным методом исследования, в связи с чем часть повреждений может быть не диагностирована. Более высокие показатели чувствительности имеет компьютерная томография.*

- **Рекомендуется** компьютерная томография позвоночника с мультипланарной и трехмерной реконструкцией пациентам с переломом (вывихом) грудного и пояснично-крестцового отдела позвоночника, не имеющим противопоказаний к рентгенологическим исследованиям, с целью оценки наличия, локализации и морфологии перелома (вывиха) и определения показаний к хирургическому лечению [19,47].

**Уровень убедительности рекомендаций С (уровень достоверности доказательств — 5).**

- **Рекомендуется** магнитно-резонансная томография позвоночника (один отдел) пациентам со взрывным переломом грудного и пояснично-крестцового отдела позвоночника, у которых заподозрено повреждение мышечно-связочного аппарата позвоночника или межпозвонковых дисков, не имеющим противопоказаний к

магнитно-резонансному исследованию, с целью оценки морфологии повреждения и определения показаний к хирургическому лечению [48].

**Уровень убедительности рекомендаций С (уровень достоверности доказательств — 3).**

**Комментарий:** при наличии показаний к исследованию нескольких отделов позвоночника, согласно эпикризу лечащего врача, оказывается соответствующее количество медицинских услуг с наименованием «Магнитно-резонансная томография позвоночника (один отдел)».

### **2.5 Иные диагностические исследования**

Нет.

## **3. Лечение, включая медикаментозную и немедикаментозную терапии, диетотерапию, обезболивание, медицинские показания и противопоказания к применению методов лечения**

*Выбор между консервативным и хирургическим лечением пациентов с переломом (вывихом) грудного и пояснично-крестцового отдела позвоночника определяется неврологическим и морфологическим типом повреждения, а при неосложненных относительно нестабильных переломах — дополнительными морфологическими факторами (см. раздел 1.5). При всех неосложненных повреждениях возможно консервативное лечение. При всех неосложненных нестабильных повреждениях возможно хирургическое лечение. Наличие абсолютно нестабильного повреждения или тяжелого взрывного перелома дополнительно склоняет лечащего врача в сторону хирургического лечения. Относительно нестабильные переломы — нозологическая группа, отличающаяся наибольшей неопределенностью в отношении выбора между консервативной и хирургической тактикой.*

*Как консервативное, так и хирургическое лечение может сопровождаться осложнениями и неблагоприятными последствиями: вторичный неврологический дефицит, хроническая боль, гиподинамические осложнения, выраженная деформация позвоночника, снижающая качество жизни, стойкая и длительная временная нетрудоспособность. Сравнительная частота данных состояний изучена слабо. Дополнительно хирургическое лечение сопровождается операционно-анестезиологическими рисками, рисками инфекции области хирургического вмешательства, несостоятельности металлоконструкции, синдрома неудачной*

операции на позвоночнике, синдрома смежного уровня, повторных госпитализаций и оперативных вмешательств и др. (см. раздел 7).

Окончательный выбор тактики лечения пациентов с переломом (вывихом) грудного и пояснично-крестцового отдела позвоночника осуществляется совместным решением пациента и лечащего врача после обсуждения ожидаемых пользы и вреда доступных лечебных опций.

Ниже приведены тезисы-рекомендации по лечению пациентов с закрытой изолированной ПСМТ. Лечение пациентов с открытой ПСМТ разработано слабо ввиду редкости данного состояния и производится по общим принципам лечения пациентов с открытыми переломами. Лечение при множественных неосложненных повреждениях грудного отдела позвоночника аналогично таковому при изолированных повреждениях.

### **3.1 Консервативное лечение**

Традиционные опции консервативного лечения взрослых и детей с переломом (вывихом) грудного и пояснично-крестцового отдела позвоночника включают одномоментную реклинацию, постепенную реклинацию и функциональный метод [15,21]. Современный подход также включает щадящий метод, ограничивающий лечебное вмешательство рекомендациями по двигательному режиму, наложению корсета при патологии грудного отдела позвоночника (наложению корсета при патологии поясничного отдела позвоночника) и обезболиванию. На сегодняшний день нет убедительных научных данных, позволяющих судить о сравнительных результатах той или иной опции консервативного лечения пациентов с неосложненным переломом (вывихом) грудного и пояснично-крестцового отдела позвоночника [22], однако щадящий метод сопровождается наименьшим дополнительным дискомфортом для пациента.

- **Не рекомендуется** наложение корсета при патологии грудного отдела позвоночника (наложение корсета при патологии поясничного отдела позвоночника) взрослым пациентам с переломом (вывихом) грудного и пояснично-крестцового отдела позвоночника с целью повышения стабильности позвоночника или улучшения субъективных результатов лечения [23,24].

**Уровень убедительности рекомендаций В (уровень достоверности доказательств — 1).**

**Комментарии:** согласно результатам мета-анализов, нет убедительных доказательств улучшения результатов лечения взрослых пациентов с переломом (вывихом) грудного и пояснично-крестцового отдела позвоночника при наложении

*корсета по сравнению с отказом от наложения корсета, в том числе в части стабильности позвоночника, прогрессирования деформации, показателей боли и качества жизни. Вместе с тем, не все исследования, включенные в мета-анализы, отличались высоким или удовлетворительным методологическим качеством, в связи с чем рекомендации присвоен уровень убедительности В.*

- **Рекомендуется** наложение корсета при патологии грудного отдела позвоночника (наложение корсета при патологии поясничного отдела позвоночника) пациентам с переломом (вывихом) грудного и пояснично-крестцового отдела позвоночника, настаивающим на его ношении, с целью повышения комфорта пациента в процессе лечения [20,49].

**Уровень убедительности рекомендаций С (уровень достоверности доказательств — 5).**

**Комментарии:** *несмотря на отсутствие убедительных доказательств преимуществ данного вмешательства, некоторые пациенты все же отмечают больший комфорт при использовании данного вмешательства, нежели без него, и настаивают на нем, в частности пациенты, ранее имевшие опыт его применения. Окончательный выбор между наложением корсета при патологии грудного отдела позвоночника (наложением корсета при патологии поясничного отдела позвоночника) и отказом от него определяется совместным решением лечащего врача и пациента.*

- **Рекомендуется** лечебная физкультура при заболеваниях позвоночника пациентам с переломом (вывихом) грудного и пояснично-крестцового отдела позвоночника с целью укрепления мышц спины [18,46].

**Уровень убедительности рекомендаций С (уровень достоверности доказательств — 5).**

### **3.2 Хирургическая стабилизация позвоночника**

*Хирургическое лечение пациентов с неосложненными нестабильными повреждениями грудного и пояснично-крестцового отдела позвоночника направлено на решение следующих задач: репозиция отломков, стабильная инструментальная фиксация, протезирование опорной функции тел позвонков (по показаниям) и формирование костного блока. Решение данных задач осуществляется с использованием хирургических технологий, доступных лечащему врачу.*

- **Не рекомендуется** спондилосинтез (инструментальная фиксация позвоночника) взрослым пациентам со стабильным переломом грудного и пояснично-крестцового отдела позвоночника с целью коррекции деформации и стабилизации позвоночника [25].

**Уровень убедительности рекомендаций В (уровень достоверности доказательств — 2).**

**Комментарии:** поскольку консервативное лечение взрослых пациентов с неосложненными стабильными переломами грудных и поясничных позвонков сопровождается благоприятными функциональными результатами, а потенциальное дополнительное улучшение результатов лечения за счет хирургического вмешательства изучено слабо и не доказано, обоснование хирургического лечения таких пациентов сугубо с целью улучшения рентгенологических результатов — затруднено, и дополнительный операционно-анестезиологический риск и риск реоперации по поводу осложнений хирургического лечения в таких случаях не представляется оправданным.

- **Не рекомендуется** спондилосинтез (инструментальная фиксация позвоночника) пациентам детского возраста со стабильным переломом грудного и пояснично-крестцового отдела позвоночника с целью коррекции деформации и стабилизации позвоночника [50].

**Уровень убедительности рекомендаций С (уровень достоверности доказательств — 3).**

**Комментарии:** поскольку консервативное лечение пациентов детского возраста с неосложненными стабильными переломами грудных и поясничных позвонков сопровождается благоприятными функциональными результатами, а потенциальное дополнительное улучшение результатов лечения за счет хирургического вмешательства изучено слабо и не доказано, обоснование хирургического лечения таких пациентов сугубо с целью улучшения рентгенологических результатов — затруднено, и дополнительный операционно-анестезиологический риск и риск реоперации по поводу осложнений хирургического лечения в таких случаях не представляется оправданным.

- **Рекомендуется** спондилосинтез (инструментальная фиксация позвоночника) взрослым пациентам с нестабильным переломом (вывихом) грудного и пояснично-

крестцового отдела позвоночника с целью предупреждения вторичного неврологического дефицита [26,27].

**Уровень убедительности рекомендаций В (уровень достоверности доказательств — 2).**

**Комментарии:** нет убедительных доказательств повышения результатов лечения взрослых пациентов с неосложненным переломом (вывихом) грудного и пояснично-крестцового отдела позвоночника при хирургическом лечении, однако при абсолютно нестабильных повреждениях в настоящее время хирургическое лечение является стандартом практики. Не все исследования, включенные в мета-анализ, отличались высоким или удовлетворительным методологическим качеством, в связи с чем рекомендации присвоен уровень убедительности В. Также не доказаны отличия результатов лечения при применении передних, задних или комбинированных доступов [28,29], с использованием различных компоновок опорных элементов [30], с применением или без применения минимально-инвазивных технологий [31] (уровень убедительности доказательств — 2).

- **Рекомендуется** спондилосинтез (инструментальная фиксация позвоночника) пациентам детского возраста с нестабильным переломом (вывихом) грудного и пояснично-крестцового отдела позвоночника с целью предупреждения вторичного неврологического дефицита [51].

**Уровень убедительности рекомендаций С (уровень достоверности доказательств — 4).**

- **Не рекомендуется** артродез позвоночника (спондилодез) взрослым пациентам с переломом грудного и пояснично-крестцового отдела позвоночника, которым планируется хирургическое лечение, с целью улучшения формирования костного блока [53].

**Уровень убедительности рекомендаций В (уровень достоверности доказательств — 3).**

**Комментарии:** нет убедительных доказательств повышения результатов лечения взрослых пациентов с неосложненным переломом грудного и пояснично-крестцового отдела позвоночника при дополнении спондилосинтеза спондилодезом (передним либо задним), хотя данное вмешательство может сопровождаться дополнительным риском хирургических осложнений.

- **Рекомендуется** артродез позвоночника передний (корпородез) взрослым пациентам с тяжелым взрывным переломом грудного и пояснично-крестцового отдела позвоночника, которым в процессе хирургического лечения не удалось реконструировать тело поврежденного позвонка, с целью протезирования опорной функции тела позвонка [53].

**Уровень убедительности рекомендаций В (уровень достоверности доказательств — 3).**

**Комментарии:** *хотя нет убедительных доказательств повышения результатов лечения взрослых пациентов с неосложненным переломом грудного и пояснично-крестцового отдела позвоночника при дополнении спондилосинтеза корпородезом [29], в лечении пациентов с тяжелым взрывным переломом все же представляется целесообразным применение корпородеза в тех случаях, когда не удалось восстановить форму тела позвонка за счет инструментальной репозиции. Корпородез может быть произведен как одномоментно с задней инструментальной фиксацией из заднего или переднего доступа, так и вторым этапом хирургического лечения, согласно эпикризу лечащего врача.*

### **3.3 Вертебропластика, кифопластика, стентопластика позвонка**

- **Не рекомендуется** пластика позвонка (вертебропластика, кифопластика, стентопластика позвонка) взрослым пациентам с переломом (вывихом) грудного и пояснично-крестцового отдела позвоночника с целью улучшения результатов лечения [32].

**Уровень убедительности рекомендаций В (уровень достоверности доказательств — 1).**

**Комментарии:** *нет убедительных доказательств повышения результатов лечения взрослых пациентов с неосложненным переломом грудного и пояснично-крестцового отдела позвоночника при выполнении пластики позвонка по сравнению с плацебо, хотя данное вмешательство сопровождается рисками осложнений. Не все исследования, включенные в мета-анализ, отличались высоким или удовлетворительным методологическим качеством, кроме того, их выводы по интересующим исходам не являются согласованным, в связи с чем рекомендации присвоен уровень убедительности В.*

### **3.4 Обезболивание**

- **Рекомендуется** назначение лекарственных препаратов (ЛП) из фармакотерапевтической группы нестероидных противовоспалительных препаратов и прочих миорелаксантов центрального действия взрослым пациентам с переломом (вывихом) грудного и пояснично-крестцового отдела позвоночника, предъявляющим жалобы на боль в области травмы, не отказывающимся от данного вмешательства и не имеющим противопоказаний, в соответствии с инструкцией по применению ЛП, с целью обезболивания [33].

**Уровень убедительности рекомендаций В (уровень достоверности доказательств – 2).**

**Комментарий:** вмешательство соответствует медицинской услуге «Назначение лекарственных препаратов при неуточненных заболеваниях» номенклатуры медицинских услуг.

- **Рекомендуется** назначение лекарственных препаратов (ЛП) из фармакотерапевтической группы нестероидных противовоспалительных препаратов пациентам детского возраста с переломом (вывихом) грудного и пояснично-крестцового отдела позвоночника, предъявляющим жалобы на боль в области травмы, не отказывающимся от данного вмешательства и не имеющим противопоказаний, в соответствии с инструкцией по применению ЛП, с целью обезболивания [52].

**Уровень убедительности рекомендаций С (уровень достоверности доказательств – 5).**

**Комментарий:** вмешательство соответствует медицинской услуге «Назначение лекарственных препаратов при неуточненных заболеваниях» номенклатуры медицинских услуг.

### **3.5 Диетотерапия**

Нет.

### **3.6 Иное лечение**

Нет.

#### **4. Медицинская реабилитация и санаторно-курортное лечение, медицинские показания и противопоказания к применению методов медицинской реабилитации, в том числе основанных на использовании природных лечебных факторов**

- **Рекомендуется** назначение лечебно-оздоровительного режима пациентам с переломом (вывихом) грудного и пояснично-крестцового отдела позвоночника с целью возможно ранней активизации пациента [18,46].

**Уровень убедительности рекомендаций С (уровень достоверности доказательств — 5).**

#### **5. Профилактика и диспансерное наблюдение, медицинские показания и противопоказания к применению методов профилактики**

- **Рекомендуется** диспансерный прием (осмотр, консультация) врача — травматолога-ортопеда пациентам с переломом (вывихом) грудного и пояснично-крестцового отдела позвоночника с целью оценки степени консолидации перелома, возможности полной осевой нагрузки на позвоночник, динамики восстановления функции, функционального исхода лечения, решения вопроса о необходимости и сроках отсроченного хирургического лечения (в случае консервативного лечения), решения вопроса о необходимости и сроках повторного хирургического лечения, в том числе с целью удаления имплантатов (в случае хирургического лечения) [18,46].

**Уровень убедительности рекомендаций С (уровень достоверности доказательств — 5).**

**Комментарий:** диспансерное наблюдение за пациентами, перенесшими перелом (вывих) грудного и пояснично-крестцового отдела позвоночника, необходимо как в случае хирургического, так и в случае консервативного лечения. В случае консервативного лечения особенно необходимо отметить его целесообразность, поскольку это единственный способ своевременно произвести конверсию в хирургическое лечение. Вопросы повторного хирургического лечения относятся к периоду последствий ПСМТ, в связи с чем не рассматриваются в данной клинической рекомендации.

## **6. Организация оказания медицинской помощи**

Пострадавший с подозрением на ПСМТ после оказания всех необходимых видов помощи на месте происшествия санитарным транспортом доставляется в ближайшее лечебное учреждение — травмоцентр I–II уровня, имеющий в своем составе штатное лечебное отделение неотложной хирургии позвоночника или аналогичный центр на функциональной основе (профильные койки) на базе отделений нейрохирургии и/или травматологии и ортопедии, которые отвечают следующим требованиям [34]:

- выполняются операции на позвоночнике, в том числе по поводу его острой хирургической патологии, в частности по поводу острой ПСМТ;

- кадровый врачебный состав отделения (центра) включает в себя специалистов, имеющих базовое последипломное медицинское образование в объеме ординатуры (или, в виде исключения, интернатуры) как по нейрохирургии, так и по травматологии и ортопедии, с желательной для каждого из них дополнительной специализацией в сфере неотложной хирургической вертебрологии;

- наличие отдельной рентгенооперационной, оснащенной оборудованием, инструментарием, имплантатами и расходными материалами, необходимыми для выполнения современных высокотехнологичных операций на позвоночнике в объеме, как минимум, декомпрессии нервно-сосудистых структур и инструментальной фиксации позвоночника из традиционных открытых задних доступов.

## **7. Дополнительная информация (в том числе факторы, влияющие на исход заболевания или состояния)**

Осложнения, возникшие у оперированных пациентов, могут подразумевать проведение повторного оперативного вмешательства. Их можно разделить на три группы: осложнения, связанные с использованием имплантатов; осложнения от хирургических манипуляций, не связанные с использованием имплантатов; инфекционные осложнения. Чаще всего можно предвидеть следующие из них:

### **Возможные осложнения вертебропластики**

1. Спондилиты, как проявление инфекционных осложнений после вертебропластики. Встречаются достаточно редко, как правило, у пациентов с иммунодефицитом.

2. Транзиторная гипотензия во время введения костного цемента, усиление болевого синдрома и повышение температуры тела — встречаются нечасто и в большей степени связаны с манипуляциями во время процедуры.

3. Перелом ребра, поперечного отростка, дужки позвонка, ранение плевры.

4. Радикулопатия. Связана с вытеканием костного цемента в радикулярную вену или межпозвонковое отверстие.

5. Компрессия спинного мозга также является редким осложнением, возникающим в результате миграции цемента в позвоночный канал.

6. Легочная эмболия. Может быть спровоцирована использованием избыточного количества костного цемента, например, во время цементирования большого количества позвонков и/или проникновением цемента в паравертебральные вены.

7. Кровоизлияние. Встречается у пациентов с коагулопатиями.

8. Летальный исход. В литературе описаны случаи смертельных исходов, которые были связаны с большим количеством позвонков, подвергшихся вертебропластике.

### **Возможные осложнения радикальных операций**

1. Инфекционные осложнения.

2. Механические осложнения могут возникнуть при нарушении технологии установки инструментария и имплантатов. К ним относятся переломы стержней, мальпозиция транспедикулярных винтов, переломы опорных костных структур позвоночника и смещение вентральных имплантатов.

3. Неврологические осложнения.

4. Кровотечения.

5. Реакция организма на костный цемент со стороны сердечно-сосудистой системы.

6. Повреждение твердой мозговой оболочки, послеоперационная ликворея.

7. Повреждения плевры. Экссудативные плевриты выявляются, как правило, на 3-4 сутки после проведенной операции; связаны с недостаточной эффективностью дренирования плевральной полости.

Для оценки исходов лечения пациентов с переломом (вывихом) грудного и пояснично-крестцового отдела позвоночника в настоящее время не доступны валидные и надежные вопросники, позволяющие оценить функциональный результат лечения. Шкала объективной оценки исходов AOSpine CROST находится в разработке [35]. Существующие опросники для субъективной оценки исходов лечения пациентов с нетравматической патологией позвоночника не были достаточно валидизированы в контексте ПСМТ [36]. В конце 2020 г. опубликован первый в мире опросник, предназначенный специально для пациентов с ПСМТ (AOSpine PROST [37,38]), однако его валидизированная русскоязычная версия не представлена на момент разработки клинической рекомендации, в связи с чем невозможно его включение в клиническую рекомендацию в настоящее время. Для оценки качества жизни пациента, связанного со здоровьем, применяются следующие вопросники общего назначения (переведены на русский язык, опубликованы исследования по валидации переводов):

- опросник SF-36 — оценка качества жизни, связанного со здоровьем, у взрослых (Приложение Г1);

- опросники PedsQL 4.0 Generic Core Scales — оценка качества жизни, связанного со здоровьем, у детей (от 2 до 4 лет; от 5 до 7 лет; от 8 до 12; от 13 до 18 лет) (Приложение Г2).

## Критерии оценки качества медицинской помощи

| №  | Критерии качества  | Оценка выполнения<br>(да/нет) |
|----|--|-------------------------------|
| 1. | Выполнен сбор жалоб и анамнеза пациентам с переломом (вывихом) грудного и пояснично-крестцового отдела позвоночника.   | Да/нет                        |
| 2. | Выполнено визуальное исследование области травмы переломом (вывихом) грудного и пояснично-крестцового отдела позвоночника.   | Да/нет                        |
| 3. | Выполнена пальпация области травмы пациентам с переломом (вывихом) грудного и пояснично-крестцового отдела позвоночника.   | Да/нет                        |
| 4. | Выполнена рентгенография грудного и поясничного отдела позвоночника, и/или компьютерная томография позвоночника с мультипланарной и трехмерной реконструкцией, и/или магнитно-резонансная томография позвоночника (один отдел) пациентам с переломом (вывихом) грудного и пояснично-крестцового отдела позвоночника. | Да/нет                        |
| 5. | Выполнен спондилосинтез (инструментальная фиксация позвоночника) пациентам с нестабильным переломом (вывихом) грудного и пояснично-крестцового отдела позвоночника при наличии медицинских показаний и отсутствии противопоказаний.  | Да/нет                        |
| 6. | Выполнен диспансерный прием (осмотр, консультация) врача — травматолога-ортопеда пациентам с переломом (вывихом) грудного и пояснично-крестцового отдела позвоночника.   | Да/нет                        |

## Список литературы

1. Reinhold M., Knop C., Beisse R., Audigé L., Kandziora F., Pizanis A., Pranzl R., Gercek E., Schultheiss M., Weckbach A., Bühren V., Blauth M. Operative behandlung traumatischer frakturen der brust- und lendenwirbelsäule. Teil i: epidemiologie // Der Unfallchirurg. 2009. Vol. 112. P. 33–45.
2. Рерих В.В. Хирургическая тактика и организация специализированной помощи при неосложненных повреждениях позвоночника: Дисс. ... д-ра мед. Наук: 14.00.22. Новосибирск, 2009. P. 424.
3. Крылов В.В., Гринь А.А., Луцик А.А., Парфенов В.Е., Дулаев А.К., Мануковский В.А., Коновалов Н.А., Перльмуттер О.А., Сафин Ш.М., Кравцов М.Н., Манащук В.И., Рерих В.В. Рекомендательный протокол лечения острой осложненной и неосложненной травмы позвоночника у взрослых (ассоциация нейрохирургов РФ). Часть 1 // Журнал «Вопросы нейрохирургии» имени Н.Н. Бурденко. 2014. Vol. 78, № 6. P. 60–67.
4. Крылов В.В., Гринь А.А. Травма позвоночника и спинного мозга. М.: Принт-Студио, 2014. P. 420.
5. Kumar R., Lim J., Mekary R.A., Rattani A., Dewan M.C., Sharif S.Y., Osorio-Fonseca E., Park K.B. Traumatic spinal injury: Global epidemiology and worldwide volume // World Neurosurgery. 2018. Vol. 113. P. e345–e363.
6. Дулаев А.К., Мануковский В.А., Кутянов Д.И., Паршин М.С., Дулаев Д.В., Желнов П.В., Аликов З.Ю. Позвоночно-спинномозговая травма в современном отечественном мегаполисе: Частота, структура и потребность в коечном фонде городского здравоохранения // Скорая медицинская помощь. 2018. Vol. 19, № 3. P. 13–18.
7. Дыдыкин А.В., Яшин К.С., Боков А.Е., Млявых С.Г. Анализ межэкспертной согласованности при работе с классификацией AOSpine (TLCS, 2013): Наш опыт, вопросы и противоречия // Хирургия позвоночника. 2019. Vol. 16, № 4. P. 13–20.

8. Abedi A., Mokkink L.B., Zadegan S.A., Paholpak P., Tamai K., Wang J.C., Buser Z. Reliability and validity of the AOSpine thoracolumbar injury classification system: A systematic review // *Global Spine Journal*. 2019. Vol. 9. P. 231–242.
9. Mo A.Z., Miller P.E., Glotzbecker M.P., Li Y., Fletcher N.D., Upasani V.V., Riccio A.I., Hresko M.T., Krengel W.F., Spence D., Garg S., Hedequist D.J. The reliability of the AOSpine thoracolumbar classification system in children: Results of a multicenter study // *Journal of Pediatric Orthopedics*. 2020. Vol. 40. P. e352–e356.
10. Meinberg E.G., Agel J., Roberts C.S., Karam M.D., Kellam J.F. Fracture and dislocation classification compendium-2018 // *Journal of Orthopaedic Trauma*. 2018. Vol. 32 Suppl 1. P. S1–S170.
11. Vaccaro A.R., Oner C., Kepler C.K., Dvorak M., Schnake K., Bellabarba C., Reinhold M., Aarabi B., Kandziora F., Chapman J., Shanmuganathan R., Fehlings M., Vialle L., Forum A.S.C.I.&T.K. AOSpine thoracolumbar spine injury classification system: Fracture description, neurological status, and key modifiers // *Spine*. 2013. Vol. 38. P. 2028–2037.
12. Vaccaro A.R., Schroeder G.D., Kepler C.K., Cumhuri Oner F., Vialle L.R., Kandziora F., Koerner J.D., Kurd M.F., Reinhold M., Schnake K.J., Chapman J., Aarabi B., Fehlings M.G., Dvorak M.F. The surgical algorithm for the AOSpine thoracolumbar spine injury classification system // *European Spine Journal*. 2016. Vol. 25. P. 1087–1094.
13. Виссарионов С.В., Баиндурашвили А.Г., Крюкова И.А. Международные стандарты неврологической классификации травмы спинного мозга (шкала ASIA/ISNCSCI, пересмотр 2015 года) // *Ортопедия, травматология и восстановительная хирургия детского возраста*. 2016. Vol. 4, № 2. P. 67–72.
14. Keynan O., Fisher C.G., Vaccaro A., Fehlings M.G., Oner F.C., Dietz J., Kwon B., Rampersaud R., Bono C., France J., Dvorak M. Radiographic measurement parameters in thoracolumbar fractures: A systematic review and consensus statement of the spine trauma study group // *Spine*. 2006. Vol. 31. P. E156–E165.

15. Дулаев А.К., Шаповалов В.М., Гайдар Б.В. Закрытые повреждения позвоночника грудной и поясничной локализации. СПб.: МОРСАР АВ, 2000. Р. 144.
16. McCormack T., Karaikovic E., Gaines R.W. The load sharing classification of spine fractures // *Spine*. 1994. Vol. 19. P. 1741–1744.
17. Маркс В.О. Ортопедическая диагностика: Руководство-справочник. Минск: Наука и техника, 1978. Р. 512.
18. Травматология: Национальное руководство / ed. Котельников Г.П., Миронов С.П. М.: ГЭОТАР-Медиа, 2008. Р. 808.
19. Beckmann N.M., West O.C., Nunez D., Kirsch C.F.E., Aulino J.M., Broder J.S., Cassidy R.C., Czuczman G.J., Demertzis J.L., Johnson M.M., Motamedi K., Reitman C., Shah L.M., Than K., Ying-Kou Yung E., Beaman F.D., Kransdorf M.J., Bykowski J. ACR Appropriateness Criteria ® Suspected Spine Trauma // *Journal of the American College of Radiology*. 2019. Vol. 16. P. S264–S285.
20. O’Toole J.E., Kaiser M.G., Anderson P.A., Arnold P.M., Chi J.H., Dailey A.T., Dhall S.S., Eichholz K.M., Harrop J.S., Hoh D.J., Qureshi S., Rabb C.H., Raksin P.B. Congress of Neurological Surgeons systematic review and evidence-based guidelines on the evaluation and treatment of patients with thoracolumbar spine trauma: Executive summary // *Neurosurgery*. 2019. Vol. 84. P. 2–6.
21. Баиндурашвили А.Г., Виссарионов С.В., Павлов И.В., Кокушин Д.Н., Леин Г.А. Консервативное лечение детей с компрессионными переломами позвонков грудной и поясничной локализации в Российской Федерации (обзор литературы) // *Ортопедия, травматология и восстановительная хирургия детского возраста*. 2016. Vol. 4, № 1. P. 48–56.
22. Bakhsheshian J., Dahdaleh N.S., Fakurnejad S., Scheer J.K., Smith Z.A. Evidence-based management of traumatic thoracolumbar burst fractures: A systematic review of nonoperative management // *Neurosurgical Focus*. 2014. Vol. 37. P. E1.

23. Linhares D., Pinto B.S., Ribeiro da Silva M., Neves N., Fonseca J.A. Orthosis in thoracolumbar fractures: A systematic review and meta-analysis of randomized controlled trials // *Spine*. 2020. Vol. 45. P. E1523–E1531.
24. Mulcahy M.J., Dower A., Tait M. Orthosis versus no orthosis for the treatment of thoracolumbar burst fractures: A systematic review // *Journal of Clinical Neuroscience*. 2021. Vol. 85. P. 49–56.
25. Ghobrial G.M., Maulucci C.M., Maltenfort M., Dalyai R.T., Vaccaro A.R., Fehlings M.G., Street J., Arnold P.M., Harrop J.S. Operative and nonoperative adverse events in the management of traumatic fractures of the thoracolumbar spine: A systematic review // *Neurosurgical Focus*. 2014. Vol. 37. P. E8.
26. Avilés C., Flores S., Molina M. Conservative versus operative treatment for thoracolumbar burst fractures without neurologic deficit // *Medwave. Medwave Estudios Limitada*, 2016. Vol. 16, № 02. P. e6383–e6383.
27. Rometsch E., Spruit M., Härtl R., McGuire R.A., Gallo-Kopf B.S., Kalampoki V., Kandziora F. Does operative or nonoperative treatment achieve better results in A3 and A4 spinal fractures without neurological deficit?: Systematic literature review with meta-analysis // *Global Spine Journal*. 2017. Vol. 7. P. 350–372.
28. Zhu Q., Shi F., Cai W., Bai J., Fan J., Yang H. Comparison of anterior versus posterior approach in the treatment of thoracolumbar fractures: A systematic review // *International Surgery*. 2015. Vol. 100. P. 1124–1133.
29. Tan T., Donohoe T.J., Huang M.S.-J., Rutges J., Marion T., Mathew J., Fitzgerald M., Tee J. Does combined anterior-posterior approach improve outcomes compared with posterior only approach in traumatic thoracolumbar burst fractures?: A systematic review // *Asian Spine Journal*. 2020. Vol. 14. P. 388–398.

30. Cheng L.M., Wang J.J., Zeng Z.L., Zhu R., Yu Y., Li C., Wu Z.R. Pedicle screw fixation for traumatic fractures of the thoracic and lumbar spine // The Cochrane Database of Systematic Reviews. 2013. P. CD009073.
31. Phan K., Rao P.J., Mobbs R.J. Percutaneous versus open pedicle screw fixation for treatment of thoracolumbar fractures: Systematic review and meta-analysis of comparative studies // Clinical Neurology and Neurosurgery. 2015. Vol. 135. P. 85–92.
32. Buchbinder R., Johnston R.V., Rischin K.J., Homik J., Jones C.A., Golmohammadi K., Kallmes D.F. Percutaneous vertebroplasty for osteoporotic vertebral compression fracture // The Cochrane Database of Systematic Reviews. 2018. Vol. 11. P. CD006349.
33. Chou R., Huffman L.H., Society A.P., Physicians A.C. of. Medications for acute and chronic low back pain: A review of the evidence for an American Pain Society/American College of Physicians clinical practice guideline // Annals of Internal Medicine. 2007. Vol. 147. P. 505–514.
34. Дулаев А.К., Кутянов Д.И., Мануковский В.А., Искровский С.В., Желнов П.В. Влияние организационных факторов на эффективность оказания медицинской помощи пострадавшим с острой позвоночно-спинномозговой травмой. Региональное ретроспективное исследование как основа совершенствования национальных клинических рекомендаций // Хирургия позвоночника. 2020. Vol. 17, № 3. P. 32–42.
35. Sadiqi S., Muijs S.P.J., Renkens J.J.M., Post M.W., Benneker L.M., Chapman J.R., Kandziora F., Schnake K.J., Vialle E.N., Vaccaro A.R., Oner F.C. Development and reliability of the AOSpine CROST (Clinician Reported Outcome Spine Trauma): A tool to evaluate and predict outcomes from clinician’s perspective // European Spine Journal. 2020. Vol. 29. P. 2550–2559.
36. Oner F.C., Jacobs W.C.H., Lehr A.M., Sadiqi S., Post M.W., Aarabi B., Chapman J.R., Dvorak M.F., Fehlings M.G., Kandziora F., Rajasekaran S., Vaccaro A.R. Toward the

development of a universal outcome instrument for spine trauma: A systematic review and content comparison of outcome measures used in spine trauma research using the ICF as reference // *Spine*. 2016. Vol. 41. P. 358–367.

37. Sadiqi S., Post M.W., Hosman A.J., Dvorak M.F., Chapman J.R., Benneker L.M., Kandziora F., Rajasekaran S., Schnake K.J., Vaccaro A.R., Oner F.C. Reliability, validity and responsiveness of the Dutch version of the AOSpine PROST (Patient Reported Outcome Spine Trauma) // *European Spine Journal*. 2020.

38. Sadiqi S., Dvorak M.F., Vaccaro A.R., Schroeder G.D., Post M.W., Benneker L.M., Kandziora F., Rajasekaran S., Schnake K.J., Vialle E.N., Oner F.C. Reliability and validity of the English version of the AOSpine PROST (Patient Reported Outcome Spine Trauma) // *Spine*. 2020. Vol. 45. P. E1111–E1118.

39. Новик А.А., Ионова Т.И. Руководство по исследованию качества жизни в медицине. СПб.; М.: Нева; ОЛМА-ПРЕСС Звездный мир, 2002. P. 320.

40. Maurer E., Bahrs C., Kühle L., Ziegler P., Gonser C., Stollhof L.E. Comparability of patient-reported outcome measures and clinical assessment tools for shoulder function in patients with proximal humeral fracture // *Zeitschrift für Orthopädie und Unfallchirurgie*. 2020. P. a-1200-2797.

41. Lins L., Carvalho F.M. SF-36 total score as a single measure of health-related quality of life: Scoping review // *SAGE Open Medicine*. 2016. Vol. 4. P. 2050312116671725.

42. Никитина Т.П. Разработка и оценка свойств PedsQL для исследования качества жизни детей 8 – 18 лет: Дисс. ... Канд. Мед. Наук: 14.00.09. М.: Государственное учреждение «Научно-исследовательский институт детской гематологии», 2005. P. 127.

43. Денисова Р., Алексеева Е., Альбицкий В., Винярская И., Валиева С., Бзарова Т., Лисицин А., Е. Г. Надежность, валидность и чувствительность русских версий опросников PedsQL Generic Core Scale и PedsQL Rheumatology Module // *Вопросы современной педиатрии*. 2009. Vol. 8, № 1. P. 30–40.

44. Varni J.W., Seid M., Kurtin P.S. PedsQL 4.0: Reliability and validity of the Pediatric Quality of Life Inventory version 4.0 generic core scales in healthy and patient populations // *Medical Care*. 2001. Vol. 39. P. 800–812.
45. Marson B.A., Craxford S., Deshmukh S.R., Grindlay D.J.C., Manning J.C., Ollivere B.J. Quality of patient-reported outcomes used for quality of life, physical function, and functional capacity in trials of childhood fractures // *The Bone & Joint Journal*. 2020. Vol. 102-B. P. 1599–1607.
46. Баиров Г.А. Детская травматология. СПб.: Питер, 2000. 375 с.
47. Van Goethem J.W.M., Maes M., Ozsarlak O., Hauwe L. van den, Parizel P.M. Imaging in spinal trauma // *European Radiology*. 2005. Vol. 15. P. 582–590.
48. Lee H.M., Kim H.S., Kim D.J., Suk K.S., Park J.O., Kim N.H. Reliability of magnetic resonance imaging in detecting posterior ligament complex injury in thoracolumbar spinal fractures // *Spine*. 2000. Vol. 25. P. 2079–2084.
49. Jarvers J.-S., Spiegl U., Höh N. von der, Josten C., Heyde C.-E. Verletzungen der kindlichen thorakolumbalen wirbelsäule // *Der Orthopade*. 2016. Vol. 45. P. 472–483.
50. Vander Have K.L., Caird M.S., Gross S., Farley F.A., Graziano G.A., Stauff M., Segal L.S. Burst fractures of the thoracic and lumbar spine in children and adolescents // *Journal of Pediatric Orthopedics*. 2009. Vol. 29. P. 713–719.
51. Ferrero E., Compagnon R., Pesenti S., Lefèvre Y., Polirsztok E., Ilharreborde B., Sales de Gauzy J. Surgical management of burst fractures in children and adolescents: a multicentre retrospective study // *Orthopaedics & Traumatology, Surgery & Research*. 2020. Vol. 106. P. 173–178.
52. American Academy of Pediatrics. Committee on Psychosocial Aspects of Child and Family Health, Task Force on Pain in Infants, Children and Adolescents. The assessment and management of acute pain in infants, children, and adolescents // *Pediatrics*. 2001. Vol. 108. P. 793–797.

53. Chi J.H., Eichholz K.M., Anderson P.A., Arnold P.M., Dailey A.T., Dhall S.S., Harrop J.S., Hoh D.J., Qureshi S., Rabb C.H., Raksin P.B., Kaiser M.G., O'Toole J.E. Congress of Neurological Surgeons systematic review and evidence-based guidelines on the evaluation and treatment of patients with thoracolumbar spine trauma: novel surgical strategies // Neurosurgery. 2019. Vol. 84. P. E59–E62.

### **Приложение А1. Состав рабочей группы по разработке и пересмотру клинических рекомендаций**

Дулаев Александр Кайсинович — д. м. н., профессор, заведующий кафедрой травматологии и ортопедии ФГБОУ ВО ПСПбГМУ им. акад. И. П. Павлова Минздрава России, Санкт-Петербург; член АТОР, член Межрегиональной общественной организации «Ассоциация хирургов-вертебрологов»;

Рерих Виктор Викторович — д. м. н., заведующий травматолого-ортопедическим отделением № 1 ФГБУ «ННИИТО им. Я. Л. Цивьяна» Минздрава России, Новосибирск; член Межрегиональной общественной организации «Ассоциация хирургов-вертебрологов»;

Аликов Знаур Юрьевич — к. м. н., научный сотрудник отдела травматологии, ортопедии и вертебрологии ГБУ «Санкт-Петербургский НИИ скорой помощи им. И. И. Джанелидзе», Санкт-Петербург;

Желнов Павел Викторович — врач — травматолог-ортопед ФГБУ «НМИЦ ТО им. Н. Н. Приорова» Минздрава России, Москва; член МОО «Общество специалистов доказательной медицины»;

Кутянов Денис Игоревич — д. м. н., доцент, профессор кафедры травматологии и ортопедии ФГБОУ ВО ПСПбГМУ им. акад. И. П. Павлова Минздрава России, Санкт-Петербург;

Рахматиллаев Шухрат Нумонжонович — к. м. н., врач — травматолог-ортопед травматолого-ортопедического отделения № 1 ФГБУ «ННИИТО им. Я. Л. Цивьяна» Минздрава России, Новосибирск; член Межрегиональной общественной организации «Ассоциация хирургов-вертебрологов»;

Аникин Кирилл Александрович — врач-травматолог ортопед травматолого-ортопедического отделения № 1 ФГБУ «ННИИТО им. Я. Л. Цивьяна» Минздрава России, Новосибирск; член Межрегиональной общественной организации «Ассоциация хирургов-вертебрологов»;

Шелякина Оксана Викторовна — к. м. н., заведующая физиотерапевтическим отделением ФГБУ «ННИИТО им. Я. Л. Цивьяна» Минздрава России, Новосибирск; член ООР «Союз реабилитологов России»;

Соломянник Ирина Анатольевна — к. м. н., начальник управления по реализации функций национального медицинского исследовательского центра ФГБУ «НМИЦ ТО им. Н. Н. Приорова» Минздрава России, Москва; член АТОР;

Горбатьюк Дмитрий Сергеевич — врач — травматолог-ортопед ФГБУ «НМИЦ ТО им. Н. Н. Приорова» Минздрава России, Москва; член АТОР.

**Конфликт интересов:** Дулаев А. К., Кутянов Д. И., Желнов П. В. получили частичную поддержку за счет научно-исследовательской работы «Совершенствование национальных клинических рекомендаций по лечению пострадавших с позвоночно-спинномозговой травмой» (государственный регистрационный номер: АААА-А20-120021890131-4). Остальные члены рабочей группы по разработке клинической рекомендации по перелому (вывиху) грудного и пояснично-крестцового отдела позвоночника заявляют об отсутствии какого-либо конфликта интересов.

## Приложение А2. Методология разработки клинических рекомендаций

### Целевая аудитория данных клинических рекомендаций:

1. врачи — травматологи-ортопеды;
2. врачи-нейрохирурги;
3. врачи-хирурги;
4. врачи — детские хирурги;
5. врачи скорой медицинской помощи;
6. врачи — терапевты участковые;
7. врачи общей практики (семейные врачи);
8. фельдшеры;
9. главные врачи (начальники) медицинской организации;
10. заместители руководителей (начальников) медицинской организации;
11. заведующие (начальники) структурного подразделения (отдела, отделения, лаборатории, кабинета, отряда и другое) медицинской организации - врачи-специалисты;
12. заведующие (главные врачи, начальники) структурного подразделения, осуществляющего медицинскую деятельность, иной организации.

Сбор материала для формулировки тезисов-рекомендаций (разделы 2, 3, 4, 5 клинической рекомендации) производили, проанализировав релевантные клинические рекомендации, практические руководства и статьи из рецензируемых научных журналов, известные членам рабочей группы. Поиск статей из рецензируемых научных журналов выполняли при помощи запросов на русском языке в системе eLIBRARY.RU, на английском языке — в системах PubMed, Cochrane Library и Google (учет запросов не производили); просматривали заголовки, аннотации и полные тексты (при наличии) для наиболее релевантных записей; при наличии источников различной давности отдавали приоритет более свежим публикациям.

Убедительность научных доказательств в поддержку тезисов-рекомендаций оценивали согласно таблицам 1 и 2 и силу тезисов-рекомендаций определяли согласно таблице 3 (Приложение № 2 к Требованиям к структуре клинических рекомендаций, составу и научной обоснованности, включаемой в клинические рекомендации информации, утвержденным приказом Минздрава РФ от 28 февраля 2019 г. № 103н).

**Таблица 1.** Шкала оценки уровней достоверности доказательств (УДД) для методов диагностики (диагностических вмешательств)

| УДД | Расшифровка   |
|-----|---|
| 1   | Систематические обзоры исследований с контролем референсным методом или систематический обзор рандомизированных клинических исследований с применением мета-анализа   |
| 2   | Отдельные исследования с контролем референсным методом или отдельные рандомизированные клинические исследования и систематические обзоры исследований любого дизайна, за исключением рандомизированных клинических исследований, с применением мета-анализа |
| 3   | Исследования без последовательного контроля референсным методом или исследования с референсным методом, не являющимся независимым от исследуемого метода или нерандомизированные сравнительные исследования, в том числе когортные исследования             |
| 4   | Несравнительные исследования, описание клинического случая  |
| 5   | Имеется лишь обоснование механизма действия или мнение экспертов  |

**Таблица 2.** Шкала оценки уровней достоверности доказательств (УДД) для методов профилактики, лечения и медицинской реабилитации, в том числе основанных на использовании природных лечебных факторов (профилактических, лечебных, реабилитационных вмешательств)

| УДД | Расшифровка  |
|-----|--|
| 1   | Систематический обзор РКИ с применением мета-анализа   |
| 2   | Отдельные РКИ и систематические обзоры исследований любого дизайна, за исключением РКИ, с применением мета-анализа |
| 3   | Нерандомизированные сравнительные исследования, в т.ч. когортные исследования                                      |
| 4   | Несравнительные исследования, описание клинического случая или серии случаев, исследования «случай-контроль»       |
| 5   | Имеется лишь обоснование механизма действия вмешательства (доклинические исследования) или мнение экспертов        |

**Таблица 3.** Шкала оценки уровней убедительности рекомендаций (УУР) для методов профилактики, диагностики, лечения и медицинской реабилитации, в том числе основанных на использовании природных лечебных факторов (профилактических, диагностических, лечебных, реабилитационных вмешательств)

| УУР | Расшифровка  |
|-----|--|
| А   | Сильная рекомендация (все рассматриваемые критерии эффективности (исходы) являются важными, все исследования имеют высокое или удовлетворительное методологическое качество, их выводы по интересующим исходам являются согласованными)                |
| В   | Условная рекомендация (не все рассматриваемые критерии эффективности (исходы) являются важными, не все исследования имеют высокое или удовлетворительное методологическое качество и/или их выводы по интересующим исходам не являются согласованными) |

|   |   |
|---|---|
| С | Слабая рекомендация (отсутствие доказательств надлежащего качества (все рассматриваемые критерии эффективности (исходы) являются неважными, все исследования имеют низкое методологическое качество и их выводы по интересующим исходам не являются согласованными) |
|---|---|

#### **Порядок обновления клинических рекомендаций.**

Механизм обновления клинических рекомендаций предусматривает их систематическую актуализацию – не реже чем один раз в три года, а также при появлении новых данных с позиции доказательной медицины по вопросам диагностики, лечения, профилактики и реабилитации конкретных заболеваний, наличии обоснованных дополнений/замечаний к ранее утверждённым КР, но не чаще 1 раза в 6 месяцев.

**Приложение А3. Справочные материалы, включая соответствие показаний к применению и противопоказаний, способов применения и доз лекарственных препаратов, инструкции по применению лекарственного препарата**

1. Приказ Минздрава России от 12.11.2012 N 901н (ред. от 21.02.2020) «Об утверждении Порядка оказания медицинской помощи населению по профилю «травматология и ортопедия».

2. Приказ МЗ РФ от 15.11.2012 № 926н «Об утверждении порядка оказания медицинской помощи взрослому населению при заболеваниях нервной системы».

3. Приказ МЗ РФ от 15.11.2012 № 931н «Об утверждении порядка оказания медицинской помощи взрослому населению по профилю «нейрохирургия».

4. Приказ Минздрава России от 07.11.2012 N 639н «Об утверждении стандарта специализированной медицинской помощи при травме позвоночника, спинного мозга и нервов спинного мозга».

5. Приказ Минздрава России от 20.12.2012 N 1264н «Об утверждении стандарта специализированной медицинской помощи при последствиях позвоночно-спинномозговой травмы на шейном, грудном, поясничном уровнях».

6. Приказ Минздрава России от 24.12.2012 N 1394н «Об утверждении стандарта скорой медицинской помощи при сочетанной травме».

7. Приказ Минздрава России от 24.12.2012 N 1457н «Об утверждении стандарта скорой медицинской помощи при травме позвоночника».

8. Приказ Минздрава России от 01.07.2015 N 407абн «Об утверждении стандарта специализированной медицинской помощи при переломе грудного отдела позвоночника, вывихе, растяжении и повреждении капсульно-связочного аппарата на уровне груди».

9. Приказ Минздрава России от 01.07.2015 N 407ан «Об утверждении стандарта специализированной медицинской помощи при травмах пояснично-крестцового отдела позвоночника и костей таза».

10. Патент РФ № 2 129 411 (опубл. 27.04.1999 Бюл. № 12, стр. 392) «Способ корригирующего спондилодеза».

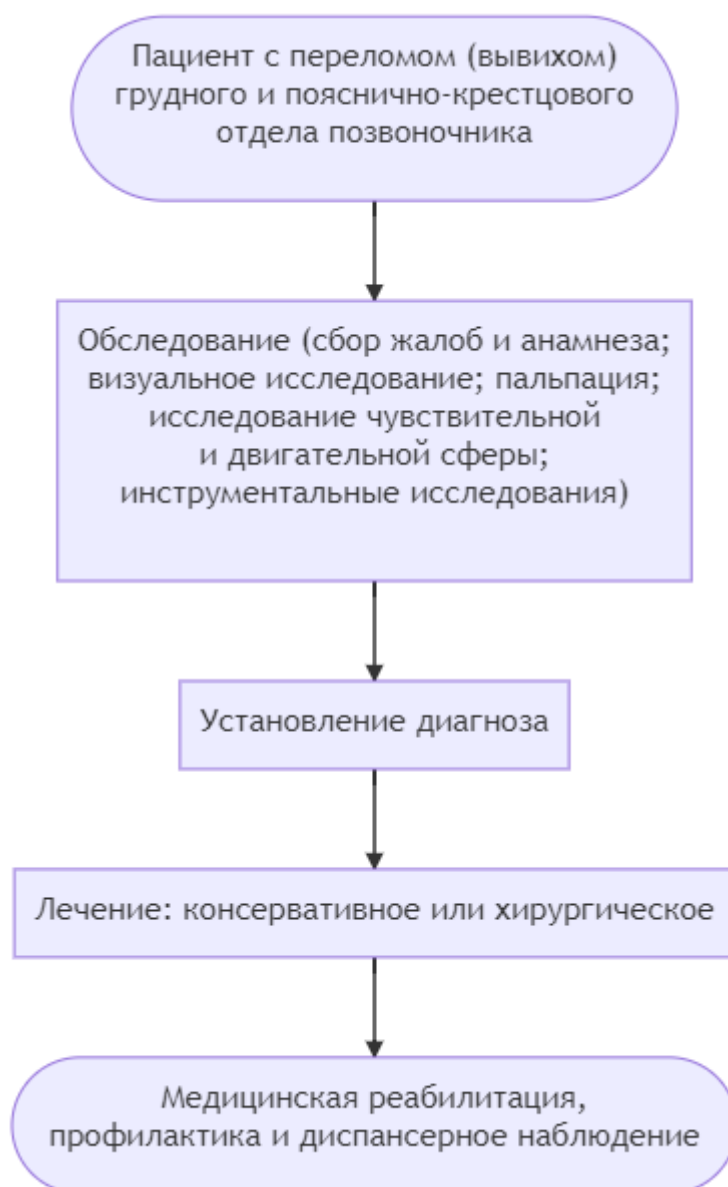
11. Патент РФ № 2 133 596 (опубл. 27.07.1999 Бюл. № 21, стр.122) «Эндофиксатор позвоночника».

12. Патент РФ № 2 153 858 (опубл. 10.08.2000 Бюл. № 22, стр.329) «Способ корригирующей корпоропластики».

13. Патент РФ № 2 254 083 (опубл. 20.06.2005 Бюл. № 17, стр. 249) «Способ ремоделирования позвоночного канала».

14. Патент РФ № 2 381 015 (опубл. 10.02.2010 Бюл. № 4) «Устройство для введения костнопластического материала».

## Приложение Б. Алгоритмы действий врача



## Приложение В. Информация для пациента

При переломе (вывихе) грудного и пояснично-крестцового отдела позвоночника для достижения удовлетворительного результата лечения необходимо тщательно и ответственно соблюдать рекомендации лечащего врача в период достижения костного сращения области травмы позвоночника. Процесс реабилитации занимает от 4 до 12 месяцев после травмы в зависимости от ее тяжести.

Ортопедический режим является обязательным элементом лечения пациента, перенесшего перелом (вывих) грудного и пояснично-крестцового отдела позвоночника. Ортопедический режим заключается в устранении чрезмерной нагрузки на передние отделы травмированного позвонка с использованием мероприятий, способствующих более гармоничному распределению функциональной нагрузки, преимущественно на задние структуры позвоночника. Это достигается отказом от сидения, отказом от поднятия тяжестей, отказом от сгибания в пояснице и тазобедренных суставах.

В период до 4 месяцев после травмы пациентам с переломом (вывихом) грудного и пояснично-крестцового отдела позвоночника рекомендовано соблюдать ортопедический режим: длительно не сидеть (принимать сидячее положение только в исключительных случаях), стараться не наклоняться, избегать поднятия тяжелых предметов. В период от 4 до 8 месяцев после перелома (вывиха) грудного и пояснично-крестцового отдела позвоночника рекомендовано разрешается принимать сидячее положение до нескольких часов, постепенно возвращаться к прежнему режиму активности.

## **Приложение Г1-ГN. Шкалы оценки, вопросники и другие оценочные инструменты состояния пациента, приведенные в клинических рекомендациях**

### **Приложение Г1**

**Шаблон включения клинических шкал оценки, вопросников и других оценочных инструментов состояния пациента**

**Название на русском языке:** Опросник SF-36.

**Оригинальное название (если есть):** 36-Item Short Form Health Survey (SF-36).

**Источник:** публикация с валидацией [39], официальный сайт разработчиков: [https://www.rand.org/health-care/surveys\\_tools/mos/36-item-short-form.html](https://www.rand.org/health-care/surveys_tools/mos/36-item-short-form.html)

**Тип (подчеркнуть):**

- шкала оценки
- индекс
- вопросник
- другое (уточнить): \_\_\_\_\_

**Назначение:** оценка качества жизни, связанного со здоровьем, у взрослых [40].

**Содержание (шаблон):** Состоит из 36 вопросов с выбором единственного варианта ответа. Полный валидизированный русскоязычный шаблон вопросника доступен по ссылке: <https://therapy.irkutsk.ru/doc/sf36.pdf>

**Ключ (интерпретация):** Оценка производится по 8 доменам здоровья: физическое функционирование (Physical Functioning — PF); ролевое функционирование, обусловленное физическим состоянием (Role-Physical Functioning — RP); интенсивность боли (Bodily Pain — BP); общее состояние здоровья (General Health — GH); жизненная активность (Vitality — VT); социальное функционирование (Social Functioning — SF); ролевое функционирование, обусловленное эмоциональным состоянием (Role-Emotional — RE); психическое здоровье (Mental Health — MH). Также возможен расчет 2 объединенных показателей: психологический компонент здоровья (Mental Component Score — MCS) и физический компонент здоровья (Physical Component Score — PCS); изучается возможность использования общего суммарного показателя здоровья (Total/Global/Overall Score) [41]. Каждый из указанных показателей определен на

интервале от 0 до 100 баллов (более высокие баллы соответствуют более высокому качеству жизни). Полный русскоязычный ключ вопросника доступен по ссылке: <https://therapy.irkutsk.ru/doc/sf36a.pdf>

**Пояснения:** \_\_\_\_\_

## Приложение Г2

**Шаблон включения клинических шкал оценки, вопросников и других оценочных инструментов состояния пациента**

**Название на русском языке:** Опросники PedsQL 4.0 Generic Core Scales.

**Оригинальное название (если есть):** Pediatric Quality of Life Inventory Generic Core Scales (PedsQL 4.0 GCS).

**Источник:** публикация с валидацией [42,43], официальный сайт разработчиков: <https://www.pedsq.org/>

**Тип (подчеркнуть):**

- шкала оценки
- индекс
- вопросник
- другое (уточнить): \_\_\_\_\_

**Назначение:** оценка качества жизни, связанного со здоровьем, у детей (от 2 до 18 лет) [44,45].

**Содержание (шаблон):** Состоит из 3 опросников для заполнения детьми возрастных категорий 5–7, 8–12, 13–18 лет. Также существуют версии для заполнения родителями детей от 2 до 18 лет. Полный валидизированный русскоязычный шаблон детской версии вопросника для возрастных категорий 8–12, 13–18 лет доступен в Приложении Г3 к клинической рекомендации «ВИЧ-инфекция у детей» (ID 459), одобренной Научно-практическим Советом Минздрава РФ и утвержденной в 2020 г.: <http://cr.rosminzdrav.ru/recomend/459>

**Ключ (интерпретация):** Оценка производится по 4 доменам здоровья: физическое функционирование, эмоциональное функционирование, социальное функционирование, ролевое функционирование — школьное функционирование. Также возможен расчет 3 объединенных показателей: суммарный балл по всем шкалам опросника, суммарный балл психосоциального компонента качества жизни и суммарный балл физического

компонента качества жизни. Каждый из 7 указанных показателей определен на интервале от 0 до 100 баллов (более высокие баллы соответствуют более высокому качеству жизни). Полный русскоязычный ключ детской версии вопросника для возрастных категорий 8–12, 13–18 лет доступен в Приложении Г3 к клинической рекомендации «ВИЧ-инфекция у детей» (ID 459), одобренной Научно-практическим Советом Минздрава РФ и утвержденной в 2020 г.: <http://cr.rosminzdrav.ru/recomend/459>

**Пояснения:** \_\_\_\_\_